

---

# Obstrucción adherencial del intestino delgado, posterior a histerectomía. A propósito de un caso

## Obstruction of small intestine caused by adhesions due to hysterectomy. Clinical case

Carmen Amelia Salazar Carranza \*  
Fanny Cuadrado Idrovo \*\*

### Resumen

*En el presente caso clínico valoramos a una paciente con abdomen agudo obstructivo posterior a histerectomía.*

*El objetivo es alertar sobre la formación de complicaciones principalmente de adherencias intestinales e implementar la prevención, empleando métodos adecuados en el período temprano post-operatorio.*

*La obstrucción intestinal ocurre en el período post operatorio temprano, después de la primera semana (2); constituye entre el 5 y 29% de todos los casos de obstrucción intestinal. Es una complicación en un 2.2% de todos los procedimientos quirúrgicos como: histerectomía, cirugía de colon, recto, apéndice.*

*Los resultados del presente estudio clínico son favorables a la intervención quirúrgica para resolver el problema, y destacar el retraso del paciente para buscar atención médica.*

*El antecedente de una intervención quirúrgica en un paciente con obstrucción mecánica de intestino delgado, es fundamental en el diagnóstico.*

**Palabras clave:** Obstrucción intestinal, Bridas, Histerectomía.

### Summary

*Clinical case of a patient with acute abdomen due to hysterectomy.*

*The objective is to alert mainly on the formation of possible complications of intestinal adhesions, and to implement the prevention, using methods adapted in the early post-operative period.*

*The intestinal obstruction happens early in the post operative period, after the first week. It constitutes between the 5 and 29% of all the cases of intestinal obstruction. It is a complication that stands for 2.2% of all the surgical procedures as: hysterectomy, colon, rectum, appendix surgery.*

*The antecedent of a surgical intervention in a patient with mechanical obstruction of small intestine is fundamental in the diagnosis.*

**Key words:** Intestinal Obstruction, Hysterectomy.

---

### Introducción

Se define como obstrucción u oclusión intestinal al síndrome caracterizado por la detención completa y persistente en el tránsito del contenido intestinal<sup>6,12,16</sup>.

### Clasificación

1. Clasificación fisiopatológica:
  - a) Funcional
    - Espasmódica
    - Paralítica
    - Peritónica
    - No peritónica
  - b) Mecánica
    - Sin estrangulación
    - Con estrangulación

## 2. Clasificación Topográfica:

- |                          |                                    |
|--------------------------|------------------------------------|
| a) Del intestino delgado | b) Del colon                       |
| Alta (duodeno o yeyuno)  | Con válvula ileocecal continente   |
| Baja (íleon)             | Con válvula ileocecal incontinente |

Las etiologías más comunes son: adherencias postoperatorias 75%; cáncer 8%; hernias 8%; vólvulos 3%; enfermedad inflamatoria del intestino 1%<sup>11, 12, 16</sup>. Las adherencias pueden producir obstrucción por torceduras o angulación al constituir bandas de tejido que comprimen al intestino delgado; los cambios fisiopatológicos que suceden a la detención del intestino, dependen del sitio donde se produce la interrupción tanto en los íleos mecánicos como en los espasmódicos.

Las bridas son adherencias fibrosas vascularizadas, de origen congénito o adquirido (por lo general post operatorio), entre dos vísceras abdominales entre sí o una víscera, y el peritoneo parietal, por el orificio que se forma se puede introducir un segmento intestinal, que con frecuencia es intestino delgado, produciéndose secundariamente la obstrucción mecánica por compresión.

Los líquidos ingeridos, las secreciones digestivas y el gas intestinal, se acumulan en el intestino proximal a la obstrucción en forma progresiva, y produce efectos marcados sobre la absorción y secreción intestinal<sup>2, 17</sup>.

La reabsorción se hace imposible en la parte distal y se altera severamente en la proximal, se produce una importante pérdida de líquido y electrolitos: Na<sup>+</sup>, Cl<sup>-</sup>, H<sup>+</sup>, K<sup>+</sup>. El movimiento de electrolitos ocurre de manera pasiva a través de las uniones celulares de la mucosa intestinal y de manera activa por medio del transporte transcelular alrededor del 75% del Na. Ingerido se absorbe en el intestino delgado<sup>15</sup>.

La permeabilidad de la pared intestinal es un poco mayor para el K que para el Na, no obstante la pérdida de K por las heces es mayor que la del Na. La absorción de la mayor parte del K de la ingesta, es por transporte pasivo a nivel del yeyuno<sup>15</sup>. Otra vía de pérdida hidroelectrolítica es el exudado de la superficie serosa intestinal hacia la cavidad peritoneal, se produce un agotamiento del espacio extracelular y desencadena hipovolemia, hemiconcentración, falla renal, shock, y muerte si no se repone rápidamente el fluido del espacio intravascular.

La obstrucción de la pared intestinal dificulta la vascularización, produciendo en ocasiones necrosis de la mucosa con exudado de sangre y plasma hacia la luz del intestino, e invasión de la circulación por bacterias que se encuentran en la luz intestinal, un sitio propicio para su sobrecrecimiento. Cuando hay compromiso de la irrigación del intestino, se estrangula<sup>11, 12, 16</sup>.

## Reporte de un caso

Paciente de sexo femenino de 50 años de edad, estado civil casada, ocupación quehaceres domésticos. Se presenta al servicio de emergencia del hospital cantonal León Becerra de Milagro, Provincia del Guayas, por presentar cuadro clínico de 15 días de evolución caracterizado por dolor abdominal tipo cólico de intensidad progresiva, generalizado, acompañado de vómito bilioso post prandial inmediato en incontables ocasiones, distensión abdominal y estreñimiento, síntomas cardinales de la obstrucción intestinal<sup>15, 17</sup>.

Paciente con antecedente patológico personal: hipertensión arterial desde hace 6 años controlada; antecedente patológico quirúrgico: histerectomía hace 1 mes.

**Examen físico:** Paciente con fascie dolorosa; palidez generalizada, mucosas secas, lengua saburral, campos pulmonares ventilados, ruidos cardiacos taquicardia 110 por minuto; abdomen: globuloso, presencia de cicatriz quirúrgica inframedia umbilical, doloroso a la palpación superficial, timpánico, ruidos hidroaéreos ausentes.

**Signos vitales:** FC: 110 por minuto. TA: 100/50 mmHg. T°: 38.8° C

## Exámenes de Laboratorio:

BHC glóbulos rojos 3'410.000 X mm<sup>3</sup>

Lucocitos 10.400 X mm<sup>3</sup>

Hemoglobina 10.5

Hematócrito 33

Segmentados 86

Linfocitos 13

Monocitos 1

B T 1.35 (V.N hasta 1)

B D 0.54 (V.N. hasta 0.20)

B I 0.81 (V.N. 0.80)

T G O 19 (hasta 16)

T G P 23 (hasta 18)

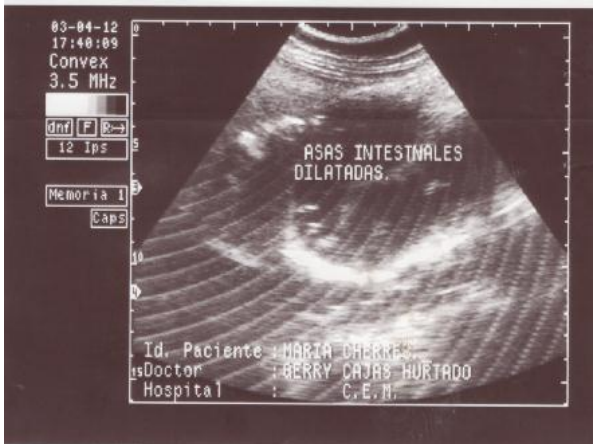
T. Alcalina 240 (hasta 240)

Amilasa 730 U.I/dl (60-120)

Lipasa 54 VN (10 – 150)

**ECO Abdominal: 12/4/03**

Se observa dilatación de asas intestinales. No útero por exéresis del mismo (figura 1).



**TAC: 16/04/03**

Dilatación del intestino delgado con líquido intraluminal.

No se observa líquido en cavidad abdominal

ID: obstrucción intestinal mecánica

Síndrome adherencial

**Rx de abdomen simple de pie:** Aireación patológica del intestino delgado

Con este cuadro clínico y exámenes complementarios se decide intervenir quirúrgicamente por diagnóstico presuntivo de abdomen agudo obstructivo.

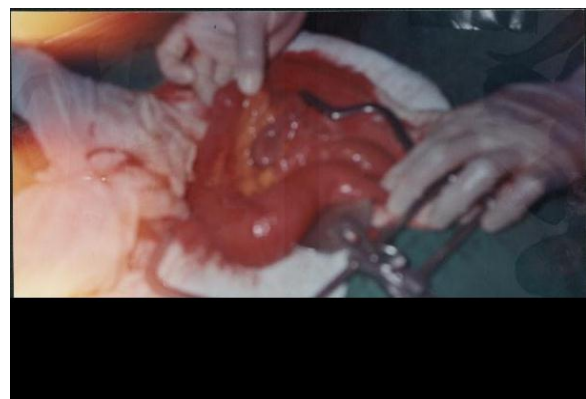**Tratamiento pre-quirúrgico**

1. Sonda nasogástrica
2. Estabilizar hemodinámicamente con solución salina isotónica cloruro de sodio al 0.9%
3. Antibióticoterapia: quinolona, ciprofloxacina 200 mg IV c/12 h
4. Una unidad de sangre completa

**Tratamiento quirúrgico**

En toda obstrucción mecánica el tratamiento debe ser quirúrgico<sup>4, 6</sup>, y la intervención nunca debe postergarse, ya que la consecuencia de este retraso puede ser la estrangulación. En esta paciente se realizó laparotomía exploradora; con incisión supra media infra umbilical, profundizamos por planos en cicatriz anterior; encontrándose múltiples adherencias, las mismas que son liberadas; se observa asas intestinales dilatadas 2.5 metros por debajo del ángulo de treiz (presencia de adherencia en asa intestinal estrangulada); a nivel de sigmoide, línea de sutura que une yeyuno a colon sigmoideo, y tumoración de 10cm. de diámetro con contenido líquido oscuro en su interior, la misma que es

extraída para estudio histopatológico. Procedemos a liberar adherencias inter asas; resecamos intestino delgado a 3 metros del ángulo de treiz por encontrarse rotado y con múltiples adherencias; realizamos anastomosis término – terminal en dos planos con vicryl 2/0; aproximamos mesenterio con el mismo material; comprobamos permeabilidad de anastomosis; procedemos a lavar cavidad abdominal, se coloca dren de penrouse en gotiera parieto cólica izquierda, secamos contravertura, ligamos a piel, se revisa hemostasia, cierre peritoneo con vicryl 2/0; aponeurosis 0, piel con nylon 3/0 (figura 2).



**Tratamiento post quirúrgico**

Medidas generales: control de signos vitales

Balance hidroelectrolítico

Hematócrito de control

Hidratación con lactato de ringer 3.000ml en 24 horas

Sangre completa: 2 unidades

Antibiótico-terapia: ciprofloxacina 200mg IV cada 12 horas

Se han realizado estudios con el uso de somatostatina la cual produce una mejoría del volumen de secreción intraluminal<sup>5</sup>.

**Examen de laboratorio 22/04/03**

Leucocitos 6400

Hb 10

Hto 30

Segmentados 58

Eosinófilos 1

Linfocitos 41

**Estudio Histopatológico 28/04/03**

Macroscópico: muestra tomada se observa tejido en forma irregular de color amarillo rojizo, al corte es blando, mide en conjunto 6 cm. y se procesa en cortes.

Microscópico: los cortes muestran tejido fibroso en el que hay reacción inflamatoria crónica y aguda, formación de microabscesos, infiltrado de linfocitos, células plasmáticas, zonas de hemorragia antigua con histiocitos y pigmento.

**Diagnóstico:** Fibrosis reactiva

Proceso inflamatorio crónico en muestras de serosa intestinal

**Discusión**

La obstrucción del intestino delgado equivale aproximadamente hasta un 20% de las admisiones quirúrgicas de urgencia de un hospital general, constituye una indicación frecuente para una intervención quirúrgica de urgencia<sup>8</sup>, tiene un bajo riesgo de mortalidad, exceptuando en el paciente mayor; tradicionalmente se ha asociado elevado riesgo tanto de mortalidad como de complicaciones; un estudio experimental alcanzó 9.3% de mortalidad y la morbilidad 21.5%<sup>1, 6, 16</sup>. En este caso a pesar de la infraestructura, se evitó la infección intra hospitalaria la cual plantea serios problemas de salud pública porque es causa de morbilidad, prolongación de permanencia hospitalaria e incremento de costos<sup>9, 14</sup>.

En la experiencia clínica los procedimientos ginecológicos, las apendicectomías, son causas frecuentes de obstrucción intestinal; en una serie de 154 casos: 11% y 8% respectivamente<sup>12</sup>.

Es necesario evitar las resecciones múltiples a causa del riesgo de aparición de un síndrome de intestino corto<sup>4</sup>.

Para el abordaje quirúrgico de los órganos intra abdominales, en la mayoría de los casos es necesario practicar una laparotomía más o menos amplia, ya sea mediante la clásica o laparoscópica, la cual constituye un reto, para el futuro debe realizarse en los ámbitos teórico-práctico y clínico<sup>7, 10</sup>, tanto para la realización de dicha laparotomía como para evitar sus complicaciones hay que tener en cuenta las características de la anatomía de la pared abdominal<sup>13</sup>. Han informado de experiencias en 23 pacientes con obstrucción intestinal cuyo tratamiento laparoscópico fue posible en veinte. En tres enfermos que presentaron adherencias masivas después de múltiples operaciones se llevó a cabo la conversión. No hubo mortalidad y solo en uno se presentaron complicaciones<sup>3</sup>. En este caso se recurre a la cirugía convencional, control del balance hidroelectrolítico, control del volumen sanguíneo y antibiótico-terapia, obteniendo una buena evolución y pronóstico favorable.

**Referencias bibliográficas**

1. Alonso V, Targarona EM, Kobus EG, Moya I, Cherechette C, Balagué C, Vela S, Garriga J, Trías M: Tratamiento laparoscópico de la intususcepción del intestino delgado en el adulto. *Cir Esp, Barcelona - España* 74 (1): 46-48, 2003
2. Altamirano C, Catan F, Toledo G, Ormazabal J, Lagos C, Bonacic Acevedo A: Cirugía Abdominal de Urgencia en el Adulto Mayor. *Rev Chil Cirugía* 54 (6): 654-656, 2002
3. Cueto J, Weber A: Cirugía Laparoscopia. 2ª ed, Ed Interamericana, México DF, 222, 1997
4. Gregori A, Clark R: Manual de Terapéutica Médica. 9ª ed, Ed Masson, Barcelona - España 427, 1996
5. Jiménez A, Ahmad O, Bolongo R, Nogales A, Salguero M: Tratamiento de la obstrucción mecánica simple de intestino delgado mediante la Somatostatina. *Cir Española, España* 54 (4): 303, 1993
6. Jiménez Murillo L: Medicina de Urgencias. 2ª ed, Ed A Berlango Jiménez, Córdoba - España 291-294, 2001
7. López F, Soto G, Zarate A, Pinedo G, Pérez G, Avendaño R, García I, Ibáñez L: Protocolo de Cirugía laparoscopia Intestinal. *Rev Chil Cir* 55 (3): 225-23, 2003
8. López G: Tratado de Cirugía General. 1ª ed, Ed El Manual Moderno, México DF 749, 2003
9. Marín A, Vergara J, Espíndola L, Sepúlveda R, Urbano N: Cirugía colorectal por video laparoscopia en el hospital Militar de Santiago. *Rev Chil Cirugía* 54 (6): 595-599, 2002
10. Moreno Sanz C: Internet y Cirugía Laparoscópica: Un reto para el Futuro. *Cir Esp, España* 73 (3): 178, 2003
11. Patiño J: Lecciones de Cirugía. Ed Médica Internacional LTDA, Bogotá - Colombia 547-549, 2000
12. Perera S: Cirugía de Emergencia. Ed Médica Panamericana, Buenos Aires - Argentina 249-275, 1997
13. Porrero JL: Cirugía de la pared abdominal. 2ª ed, Ed Masson SA, Barcelona - España 231-235, 1997
14. Rodas J, Ruiz V, Villalva J: Infección intrahospitalaria en cirugía electiva: frecuencia y costo. *Rev Chil Cirugía* 54 (4): 362-367, 2002
15. Torres R: Tratado de Cirugía. 2ª ed, Ed Interamericana, México DF 1551-1556, 1993
16. Sabiston D: Patología Quirúrgica. 15ª ed, Ed Interamericana, México DF 924-932, 1997
17. Shackelford Z: Cirugía del aparato digestivo. 3ª ed, Ed Médica Panamericana, Buenos Aires - Argentina (Bogotá, Caracas, Madrid, México, Sao Paulo) 444-446, 1993

**Dra. Fanny Cuadrado Idrovo**

**Teléfono: 593-04-2891918; 097572505**

**Fecha de recepción: 10 de marzo de 2004**

**Fecha de publicación: 31 de enero de 2005**