
Histiocitosis: Reporte de un caso

Histiocytosis: case report

Rubén Valle G.*
Daniela Egas B.*
Patricio Valle G.*
Dunia Pastor P.**
Mercy Maldonado M.***

Resumen

La histiocitosis de células de Langerhans se describió desde el siglo XIX. Su origen y patogénesis se basan actualmente en tres eventos: clonalidad comprobada, un proceso reactivo a una infección viral, una proliferación y daño mediados por citocinas. El diagnóstico es histopatológico con la demostración de gránulos de Birbeck o la positividad para CD1a. Afecta a pacientes de cualquier edad y se manifiesta como una lesión osteolítica única o hasta como una enfermedad sistémica. El tratamiento es la resección quirúrgica, la radioterapia o la quimioterapia. El pronóstico varía de acuerdo a la presentación clínica.

Palabras clave: Histiocitosis de células de Langerhans. Lesión osteolítica única. Gránulos de Birbeck.

Summary

Langerhans's cell histiocytosis was first described in the XIX century. Its origin and pathogenesis are based mainly on 3 events: clonal proliferation, a cytokines – mediated reactive process secondary to a viral infection. Diagnosis is based on histopathologic studies by the presence of Birbeck granules or CD1a positivity. Langerhans' cell histiocytosis affects patients of any age; it may present as a single osteolytic lesion or as a systemic disease. Treatment is based on surgical resection, radiotherapy or chemotherapy. Outcome varies on the clinical presentation of the disease.

Key words: Langerhans' cells Histiocytosis. Primary Osteolytic lesion. Birbeck granules.

Introducción

Las histiocitosis infantiles constituyen un grupo diverso de trastornos que, aunque raros, pueden ser graves en su expresión clínica. Estos trastornos se agrupan en conjunto porque poseen en común una destacada proliferación/acumulación de células del sistema de monocitos–macrófagos, originado en la médula ósea^{8,9,13}. Su etiología no es clara pero se apoya en tres hipótesis:

1. Proliferación de células de Langerhans como respuesta a un agente externo, quizá infeccioso (virus Epstein Barr, VIH, adenovirus, citomegalovirus, y herpes simple)¹².
2. Debido a un estímulo anormal del sistema inmune, originado en un subgrupo de linfocitos T (hipótesis más aceptada).
3. Proliferación neoplásica de las células de Langerhans.

Algunos estudios señalan que no es una enfermedad genética, sin embargo, recientemente se han encontrado familias con más de un miembro afectado¹⁻⁶.

De acuerdo con los hallazgos anatomopatológicos, se reconocen tres clases de histiocitosis infantil. La más conocida, antes denominada, Histiocitosis X, constituye la clase I y comprende las entidades clínicas del granuloma eosinófilo, la enfermedad de Hand-Schüller-Christian y la enfermedad de Letterer-Siwe. A las histiocitosis de clase I se les ha asignado el nombre de Histiocitosis de células de Langerhans.

Las dos principales enfermedades de la histiocitosis de clase II poseen hallazgos anatomopatológicos imposibles de diferenciar; una es la linfocitosis eritrofagocitaria familiar; la otra es el síndrome hemofagocitario asociado a infección.

* Doctor en Medicina y Cirugía, Universidad Católica de Santiago de Guayaquil, Ecuador

** Médico residente, hospital pediátrico “Dr. Francisco de Ycaza Bustamante”, Guayaquil

*** Médico Jefe servicio de Hematología, hospital pediátrico “Dr. Francisco de Ycaza Bustamante”, Guayaquil

Las histiocitosis de clase III, por su parte, son enfermedades malignas inequívocas de células de la línea de monolitos-macrófagos, incluyéndose en esta definición a leucemia monocítica aguda y la histiocitosis maligna verdadera¹⁰⁻¹².

Presentación clínica

La frecuencia de la Histiocitosis de células de Langerhans es de 2 a 5 por cada millón de habitantes por año^{4,5}. Se puede presentar desde edades muy tempranas hasta la vejez; la frecuencia más alta es entre el primero y el cuarto año de vida. Esta patología está probablemente subdiagnosticada ya que muchos pacientes pueden ser asintomáticos¹⁴.

La mayoría de los informes refieren que no existe predilección por sexo; sin embargo, algunos señalan que predomina el sexo masculino. La presentación clínica es variable; va desde una lesión osteolítica simple hasta un compromiso orgánico importante. Las enfermedades localizadas, en general se manifiestan después de los cinco años mientras que las sistémicas lo hacen antes¹⁵. No existe predilección geográfica o climática. Los órganos afectados en orden de frecuencia son los huesos en 80%, la piel en 60%, el hígado, bazo y ganglios en 33% y la médula ósea en 30%. Otros son pulmón 25%, órbitas (exoftalmos) 25%, gingivostomatitis 20%, diabetes insípida 15%, infiltración a sistema nervioso central 5%, enteropatía perdedora de proteínas 5%, atresia biliar 5%, síndrome de vena cava superior 5%¹⁰⁻¹⁵.

Caso clínico

Paciente masculino de 11 meses de edad, procedencia y residencia ciudad de Guayaquil; producto de primera gesta de madre de 20 años que no refiere antecedentes patológicos personales, embarazo a término atendida en medio hospitalario, sin datos de hipoxia neonatal, desarrollo psicomotor adecuado, esquema de vacunación completo para la edad. Padre de 23 años aparentemente sano, desempleado.

Paciente acude al hospital con fiebre, rinorrea hialina, hepato-esplenomegalia, lesiones dérmicas purulentas en región cefálica, adenopatías cervicales, secreción ótica purulenta bilateral, palidez generalizada, pérdida del apetito. Es

derivado al servicio de hematología en donde inicialmente se estableció el diagnóstico de bronconeumonía, anemia aguda severa, desnutrición III grado; Histiocitosis X?

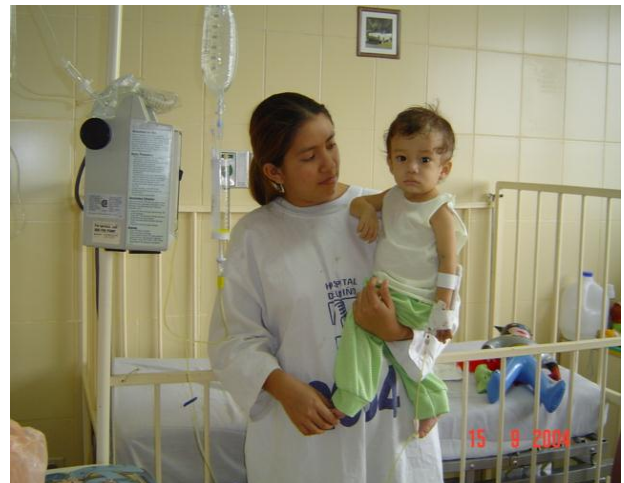Examen físico

Peso de 5,6 Kg. Talla 78cm, frecuencia respiratoria 24 por minuto, frecuencia cardiaca 130 por minuto, temperatura 38°C. Paciente masculino hipotrófico, normocéfalo que a la palpación en región del peñasco presenta consistencia blanda, lesiones seboreicas en cuero cabelludo, palidez de piel y mucosas, adenopatías cervicales de +/- 1cm de diámetro.

Tórax: Simétrico, CsPs: roncus; RsCs rítmicos no ruidos agregados; abdomen globuloso con hepatomegalia 5-6cm. debajo del reborde costal derecho, esplenomegalia; genitales normales; extremidades hipotróficas con petequias multiformes (figura 1).

Figura 1

Paciente con Histiocitosis X



Fuente: Departamento Hematología, hospital pediátrico "Dr. Francisco de Ycaza Bustamante", Guayaquil-Ecuador

Evolución

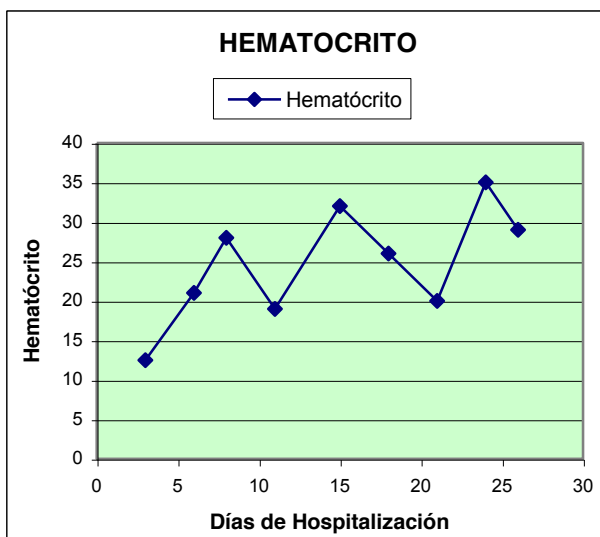
Paciente desde su ingreso se encuentra séptico por lo que recibe antibióticoterapia (ampicilina, amikacina, ceftriaxona); para tratar la anemia se realizan transfusiones de glóbulos rojos concentrados; la plaquetopenia se la trata con concentrados plaquetarios-corticoesteroides, y la

neutropenia severa con factor estimulante de colonias de granulocitos y macrófagos, presentando evolución torpida, por lo que pasa a terapia intensiva, donde se lo estabiliza y se lo deriva nuevamente al servicio de hematología, donde luego de presentar estado hemodinámico compensado y cardiorespiratorio suficiente, se lo transfiere al hospital de SOLCA.

Se le realizan exámenes de laboratorio encontrándose hematocritos bajos; que se pueden observar en la siguiente curva:

Figura 2

Valores de Hematocrito según días de hospitalización



Fuente: Laboratorio del departamento de Hematología, hospital pediátrico “Dr. Francisco de Ycaza Bustamante”, Guayaquil-Ecuador

Se le solicitaron exámenes, los cuales reflejaron: perfil lipídico aumentado a predominio de triglicéridos, urea, creatinina, C3-C4, TSH, glicemia, transaminasas, proteínas totales y sus fracciones normales, bilirrubinas elevadas, STTORCHS negativo, plasmodium y estudio de leptospira negativo. La punción médula ósea reporta: hiper celularidad con maduración normal de las 3 series, monocitosis moderada a severa, con aumento de las granulaciones citoplasmáticas y células de reticuloendotelio o histiocitos grandes, con fagocitosis de segmentados y linfocitos; médula ósea reactiva de Histiocitosis X.

Eco abdominal: Hígado y bazo aumentado de tamaño.

TAC de abdomen: Gran hepatoesplenomegalia.

Radiografías: Huesos largos normales, cráneo imágenes osteolíticas en peñasco (Figura 3a, 3b).

Figura 3 a.

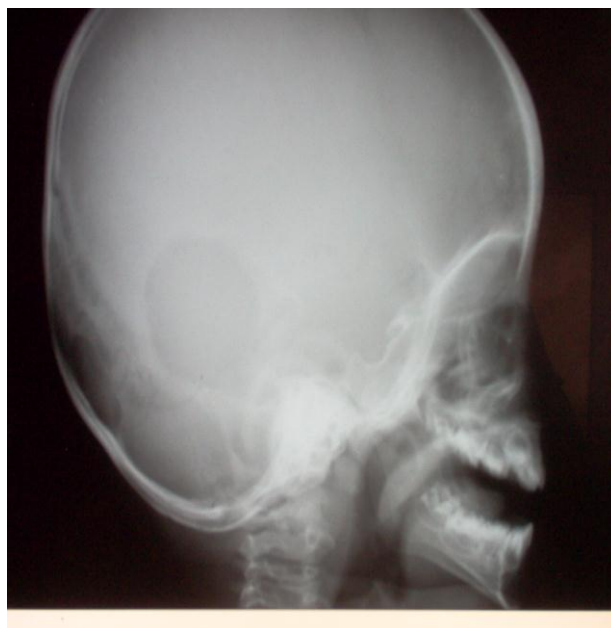
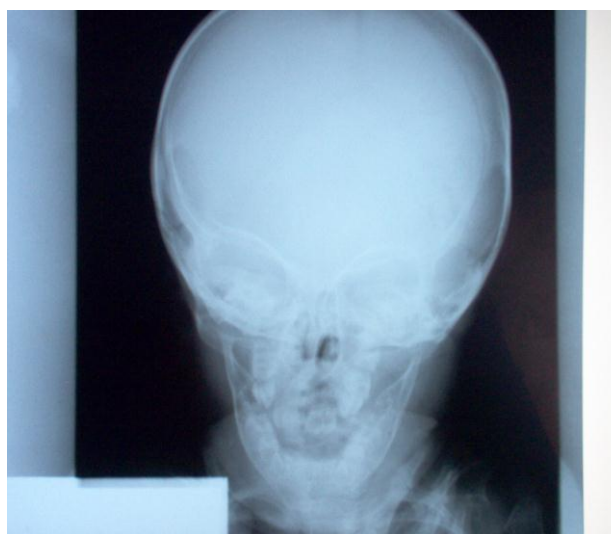
Figura 3 b.



Fuente: Departamento de Imágenes, hospital pediátrico “Dr. Francisco de Ycaza Bustamante”, Guayaquil-Ecuador

TAC de cráneo: Atrofia cerebral, lesiones líticas (figuras 4 a y 4b).

Figura 4 a.

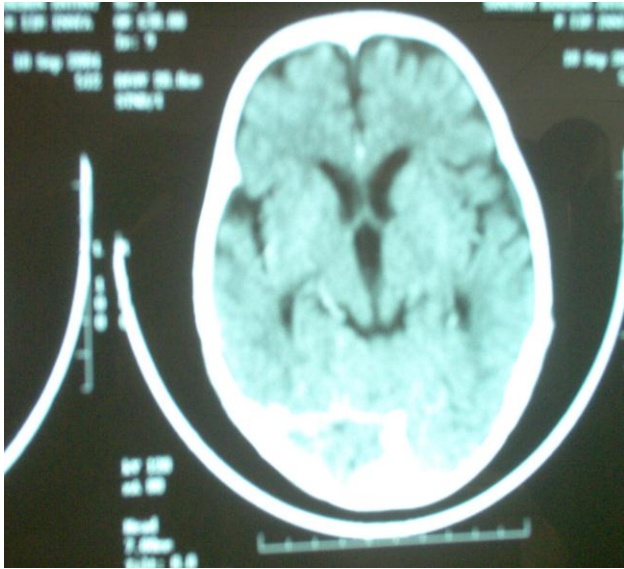
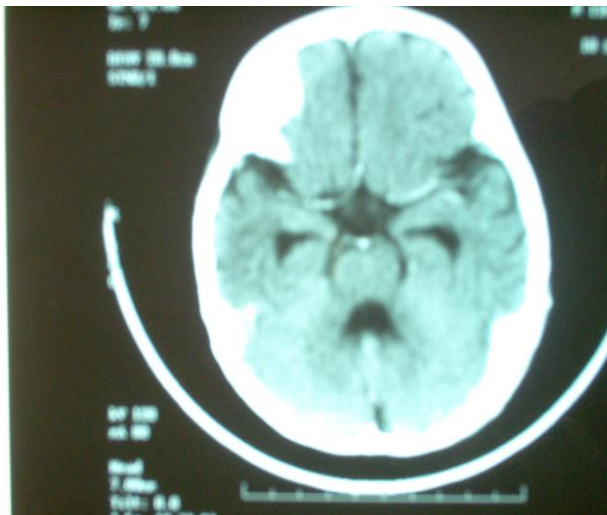


Figura 4 b.

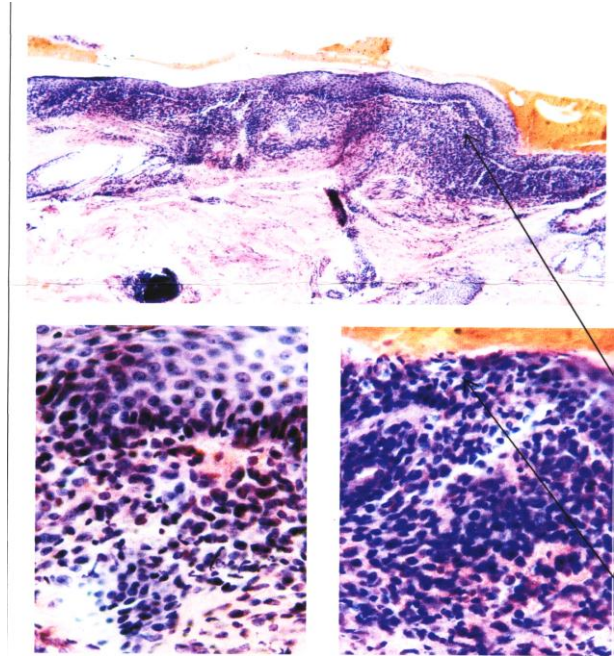


Fuente: Departamento de Imágenes, hospital pediátrico "Dr. Francisco de Ycaza Bustamante", Guayaquil-Ecuador

Biopsia de piel reporta Histiocitosis de células de Langerhans (figura 5).

Figura 5

Histiocitosis de células de Langerhans



Fuente: Departamento de Anatomía Patológica, hospital pediátrico "Dr. Francisco de Ycaza Bustamante", Guayaquil-Ecuador

Tratamiento

Depende de su extensión, número de órganos afectados y repercusión clínica. En casos de lesión dermatológica única, puede no ser necesario el tratamiento, ya que en ocasiones remiten espontáneamente; tradicionalmente la forma neonatal que se presenta únicamente en piel es autolimitada (enfermedad de Hashimoto-Pritzker).

Se pueden aplicar esteroides tópicos, mostaza nitrogenada tópica o radiación y finalmente quimioterapia si fallan otros tratamientos⁶.

Se recurre al tratamiento quirúrgico en lesiones óseas y las indicaciones son: deformidad, crecimiento óseo, fracturas, pérdida de la audición (en caso de afección del hueso temporal), pérdida de los dientes (con enfermedad mandibular o maxilar). Se han usado esteroides intralesionales como terapia adyuvante. La radiación a bajas dosis se utiliza cuando han fallado otras medidas⁹.

Para el tratamiento sistémico se ha utilizado una gran variedad de fármacos: esteroides, agentes

alquilantes, y alcaloides de la vinca con resultados variables. Esto refleja los cambios de los conceptos a lo largo de casi 50 años. En caso de infiltración ganglionar se tendrá que utilizar quimioterapia. En cambio, la enfermedad generalizada requiere tratamiento sistémico agresivo^{1,2}.

La Sociedad del Histiocito unificó los criterios y estableció un protocolo de tratamiento basado en etopósido, vinblastina y prednisona por un período de 24 semanas⁹.

Se han utilizado también en casos resistentes, ciclosporina A, 6 mercaptopurina, etc.^{3,7,8}.

Se encuentra en fase experimental la 2-clorodesoxiadenosina, la terapia monoclonal, los inhibidores de citocinas y el trasplante de médula ósea. En esta enfermedad debe hacerse una clasificación muy minuciosa para hablar del pronóstico a fin de no emplear quimioterapia en pacientes que no lo requieran^{15,16}.

Criterios pronósticos

La mortalidad de la histiocitosis de células de Langerhans generalizada en pacientes con riesgo elevada es alta 80%, en contraste con la evolución favorable de la enfermedad localizada. La edad, los órganos afectados al momento del diagnóstico y el patrón histológico son también factores pronósticos. La edad mayor de dos años es de buen pronóstico así como la ausencia de disfunciones y el patrón histológico con fibrosis y necrosis; teniendo en resumen tres grupos:

- De bajo riesgo: Pacientes mayores de 2 años sin disfunción grave de órganos.
- De riesgo intermedio: Pacientes menores de 2 años sin disfunción grave de órganos.
- De alto riesgo: Cualquier edad con disfunción grave de órganos^{11,13,14,15}.

En cuanto a las secuelas y la supervivencia dependen de la historia natural de la enfermedad. Se ha señalado secuelas a largo plazo en 33 a 50% de los casos. Las complicaciones pueden ser problemas intelectuales, síntomas neurológicos, alteraciones endocrinológicas como diabetes insípida y talla baja, problemas ortopédicos

particularmente de la columna vertebral, incremento de riesgo de enfermedad pulmonar asociada con humo de cigarrillo, desarrollo de neoplasias secundarias: leucemias, cáncer de tiroides, linfomas y tumores del sistema nervioso central¹⁵.

Cuadro 1
Criterios de mal pronóstico de la Histiocitosis de las Células de Langerhans

Alteraciones hepáticas	Alteraciones pulmonares	Alteraciones hematopoyéticas
Proteínas Totales: < 5,5g/dL.	Taquipnea	Hemoglobina: < 10g/dL.
Albúmina: <2,5g/dL.	Disnea	Leucocitos: < 4 x 10 ⁹ /L
Bilirrubina Total: >1,5mg/dL.	Cianosis	Neutrófilos: < 1,5 x 10 ⁹ /L.
Edema	Tos	Plaquetas: <100 x 10 ⁹ /L.
Ascitis	Pneumotórax	
	Derrame pleural	

Fuente: Svarch E, Pavón V, et al: Histiocitosis: Rev Cubana Hematología-Inmunología Hemoter 17 (3): 151-63, 2001

Referencias bibliográficas

1. Ammar A, Tewfik T, Bond M: Pediatric Head and Neck Study 28: 266, 1999
2. Bello A: Síndromes de disfunción de macrófagos. Síndromes Histiocíticos: Síndromes Hematológicos en Pediatría. 1ª ed, McGraw Hill Interamericana, México 106, 1998
3. Ben J, Azurri N, et al: Malignant histiocytosis X. Cancer 1050, 1991
4. Bhatia S, Nesbit ME, Egeler RM, et al: Epidemiologic study of Langerhans cell histiocytosis in children. J Pediatr 130: 774, 1997
5. Egeler RM, et al: Langerhans cell histiocytosis. J Pediatr 125, 1995
6. Egeler RM: Clonality in Langerhans cell Histiocytosis: Br Med J 31 d: 604, 1995
7. Gardner H, Grois N, et al: A treatment strategy for disseminated Langerhans cell Histiocytosis. Med Pediatr Oncol 23:72, 1994

8. Grogan T: Histiocytic and dendritic cell neoplasms: A new approach from the International Lymphons Study Group. *Med Pathol* 13: 361, 2000
9. Ladisch S, Gardner et al: A randomized trial of etoposide vs. vinblastine in disseminated Langerhans cell histiocytosis. *Med Pediatr Oncol* 23: 107, 1994
10. Ladisch S: Síndromes de histiocitosis en la infancia: Nelson Tratado de Pediatría. 16ª ed, McGraw Hill Interamericana, Madrid – España 1716-1718, 2000
11. Lahey ME: Histiocytosis X: An analysis of prognostic factors. *J Pediatr* 87: 184, 1975
12. McClain K, Weiss RA: Viruses and Langerhans cell histiocytosis; is there a link? *Br J Cancer* S34-S36, 1994
13. Mirkin D: Histiocitosis: Pediatría de Meneghello. 5ª ed, Panamericana, Buenos Aires-Argentina 1845, 1997
14. Rivera R, et al: Langerhans cell histiocytosis in children under 2 years of age. *Med pediatr Oncol* 334, 1996
15. Rodríguez R, Leal C, et al: Histiocitosis de células de Langerhans: *Acta Pediatría de México* 22 (4): 280-287, julio-agosto 2001
16. Svarch E, Pavón V, et al: Histiocitosis: *Revista Cubana Hematología-Inmunología Hemoter* 17 (3): 151-63, 2001

Dr. Rubén Valle Giler

Teléfono: 094105267

Correo: jruben_valle@hotmail.com

Dra. Daniela Egas B.

Teléfono: 042851542

Correo: d_egas@hotmail.com


Dra. Mercy Maldonado

Teléfono: 099428890

Correo: dramercy@hotmail.com

Fecha de presentación: 28 de febrero de 2005

Fecha de publicación: 31 de julio de 2005



UNIVERSIDAD CATÓLICA
DE SANTIAGO DE GUAYAQUIL