
Enfermedad cerebrovascular y trombosis de miembros superiores como manifestación de síndrome antifosfolipídico primario, presentación de caso

Cerebrovascular Disease and thrombosis of superior members as manifestation of antifosfolipidic syndrome, case presentation

Luis Chérrez Ochoa *
Jefferson Quiñónez León **
Giovanny GómezCoello **
Marlene Mercedes Macías ***

Resumen

El síndrome antifosfolípido es una afección multisistémica con trombosis arteriales y/o venosas, trombocitopenia más pérdida fetal que puede ser primaria o secundaria a enfermedades subyacentes.

Presentamos el caso de una mujer de 44 años de edad, que ingresó por deterioro del sensorio, cianosis distal de extremidades superiores, sin que se palpe pulsos periféricos ni se ausculte presión arterial, mientras que en extremidades inferiores hay presencia de pulsos periféricos y auscultación de presión arterial. Reporta como antecedente el que hace un mes presentó enfermedad cerebro vascular.

*Examen de laboratorio:
Antifosfolípido Ig M 1,5 UI/ml
Anticoagulante lúpico: Positivo
Anticardiolipina: Resultado
IgG: 12,46 IgM: 9.56*

Palabras clave: Síndrome antifosfolipídico. Enfermedad cerebrovascular. Trombosis. Anticuerpo anticardiolipina.

Summary

The antiphospholipidic syndrome is an multisystemic affliction with arterial and venal thrombosis, thrombocytopenia and fetal loss that can be primary or secondary to underlying illnesses.

We present a case of a 44 year-old woman that was admitted due to for deterioration of the deterioration of sensory functions, cyanosis of distal superior extremities, with the absence of distal pulses and arterial pressure, while in inferior extremities there are presence of pulses and arterial pressure. Clinical background of having suffered cerebrovascular accident a month before.

*Laboratory exam:
Antifosfolipid Ig M 1,5 UI/ml
Lupus Anticoagulant: Positive
Anticardiolipin: Result
IgG: 12,46 IgM: 9.56*

Key words: Antiphospholipidic syndrome. Cerebrovascular disease. Trombosis. Anticardiolipin antibody

Introducción

El síndrome antifosfolipídico (SAF) fue definido por Hughes como el estado trombofílico (arterial y/o venoso) y/o de pérdidas fetales recurrentes, en presencia de anticuerpos antifosfolipídicos, como el anticoagulante lúpico o anticardiolipina, acompañado, a veces, de trombocitopenia. Se puede estimar que presenta una prevalencia entre 3-200 casos por 100.000 habitantes; sin embargo, muchos de ellos no son diagnosticados correctamente. Los episodios trombóticos

recurrentes pueden presentarse en cualquier parte del árbol vascular, pero las venas profundas y las arterias cerebrales son las afectadas con mayor frecuencia¹⁴.

Actualmente se considera una de las causas más frecuentes de trombofilia adquirida y accidente cerebrovascular, en menores de 50 años. Su amplio abanico de manifestaciones clínicas, ha llevado a incluirlo en la práctica, en la totalidad de las especialidades clínicas.

* Residente de Medicina Interna (R4), hospital Luis Vernaza, Guayaquil - Ecuador
** Residente de Cirugía (R4), hospital Luis Vernaza, Guayaquil - Ecuador
*** Posgradista de Pediatría (R1), hospital Roberto Gilbert, Guayaquil - Ecuador

A pesar del gran avance efectuado en la comprensión de la etiología y los mecanismos patogénicos del síndrome, su etiología y etiopatogenia todavía no se conocen con certeza¹¹.

Se han empleado diversos sinónimos para el SAF, que se conoce, indistintamente, como síndrome anticardiolipina, síndrome antifosfolípido/proteína, síndrome cofactor antifosfolípido, síndrome de Hughes, síndrome de anticuerpos antifosfolípido, y en Francia es conocido como síndrome Soulier-Boffa.

El SAF puede ser primario o coexistir con otras enfermedades (síndrome de anticuerpos antifosfolípidos asociado, secundario). Las enfermedades que con más frecuencia se relacionan con el síndrome son: lupus eritematoso sistémico, esclerosis sistémica progresiva e infección por HIV; otras causas incluyen valvulopatías, tumores malignos, medicamentos, hemopatías^{1,5,6,12}.

Se distinguen dos grupos de anticuerpos antifosfolípidos diferentes, de acuerdo con los métodos de laboratorio utilizados para su detección: anticoagulante lúpico y anticuerpos anticardiolipina.

No todos los pacientes con anticoagulante lúpico tienen anticuerpos anticardiolipina y viceversa; de aquí la necesidad de efectuar la búsqueda de ambos¹⁵.

Para efectuar el diagnóstico del síndrome se requiere un patrón clínico y otro serológico, que deben ser positivos en más de una ocasión con un intervalo de al menos ocho semanas. Otros autores especifican que los anticuerpos IgG o IgM deben tener títulos moderados o altos, y ser dependientes de la beta 2 glucoproteína^{7,11}.

Las trombosis recurrentes venosas y arteriales son un criterio mayor del síndrome antifosfolípido. Las manifestaciones clínicas son variadas, según su localización anatómica. Las venas profundas de las piernas son las más comúnmente afectadas, pudiendo resultar en embolia pulmonar secundaria. Se han descrito lesiones en el sistema nervioso central, cardiovasculares, renales, hepáticas y retinianas^{7,12}.

La trombocitopenia es también un criterio mayor. Los abortos recurrentes están más frecuentemente relacionados con anticoagulante lúpico y concentraciones de anticuerpos anticardiolipina⁹.

En 1992 se describió un subtipo de SAF de curso fulminante, y a menudo fatal (un 50% de fallecimientos a pesar del tratamiento), con fallo multiorgánico secundario a trombosis masiva: el SAF catastrófico, que presenta múltiples episodios vasculares oclusivos que afectan usualmente, a los pequeños vasos que alimentan diferentes órganos y sistemas¹¹.

Caso clínico

Mujer de 44 años que ingresa al hospital "Luis Vernaza" con H.C: 1045088 al área de emergencia, Unidad de Cuidados Intensivos, con deterioro del sensorio y cianosis distal de extremidades superiores.

Hace un mes evento cerebro-vascular isquémico con mejoría clínica, dejando como secuela afasia y déficit motor braquial derecho. Posteriormente presenta nueva recaída mejorando progresivamente; 48 horas antes del ingreso se agudiza la sintomatología, presentando deterioro del sensorio más cianosis distal de extremidades superiores, más hipoxia, con Glasgow 7/15, por lo que requirió intubación orotraqueal y soporte ventilatorio.

Al examen físico:

Cuello: No ingurgitación yugular; pulso carotídeo y yugular presentes.

Tórax: ruidos cardíacos rítmicos
Campos pulmonares ventilados

Extremidades superiores derecha e izquierda: cianosis distal; no se palpa pulso periférico. No se ausculta presión arterial.

Extremidades inferiores: pulsos periféricos presentes; presión arterial audible.

Exámenes de gabinete:

RMN de Cerebro (Figura 1A-1B): Presencia de múltiples infartos.

Figura 1A

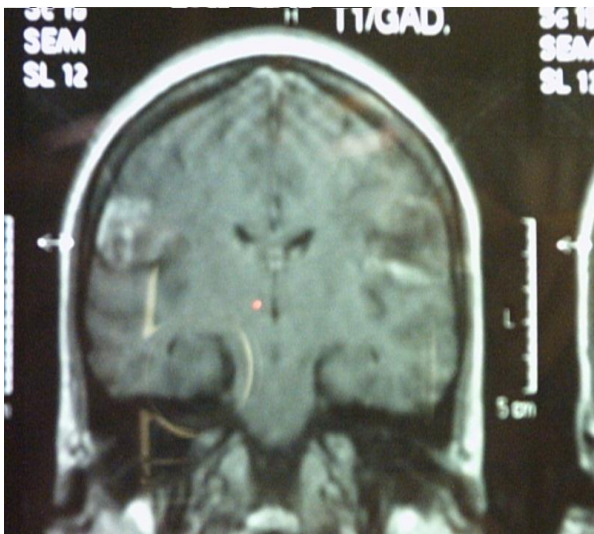

Fig. 1A (T1): Imagen hipointensa a nivel temporal izquierda.

Figura 1B

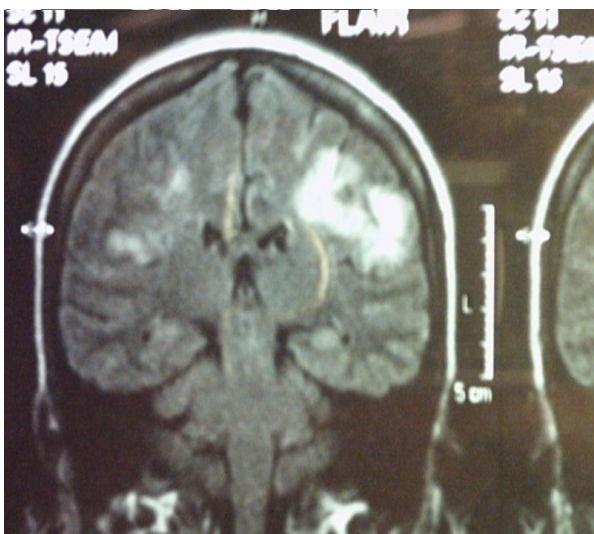


Fig. 1B (T2): Imagen hiperintensa en temporal izquierdo.

ECO Cardiograma: Trastornos segmentarios de la motilidad parietal.

Leve deterioro de la función sistólica.

Insuficiencia mitral moderada.

Arteriografía de miembros superiores: (Figura 2A-2B)

- Obstrucción total arteria axilar derecha. No se observa revascularización por colaterales hacia la arteria humeral derecha.

- Izquierda: Obstrucción (trombos) a nivel bifurcación arterial humeral en arterial radial y cubital.

- No se visualizó alteración en nivel de vasos del cuello.

Figura 2A

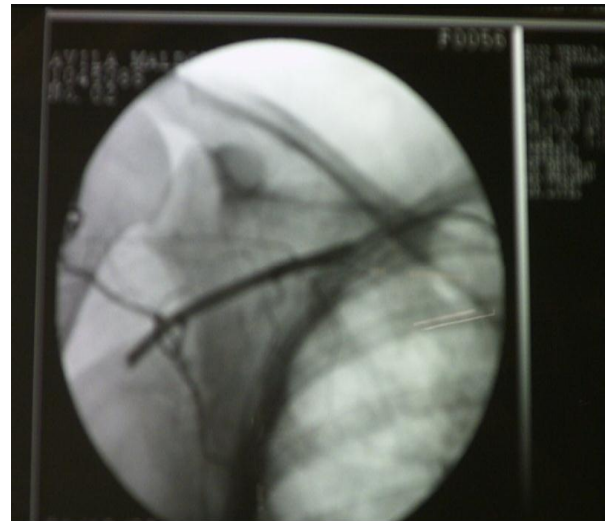


Fig. 2A: Obstrucción total arteria axilar derecha.

Figura 2B

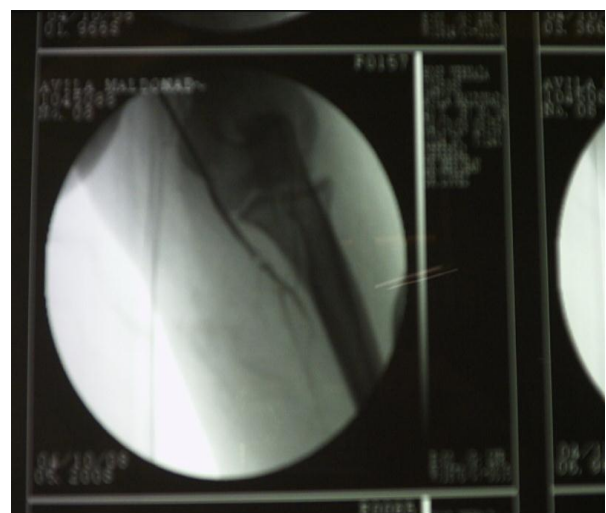


Fig.2B: Obstrucción a nivel bifurcación arteria humeral izquierda en radial y cubital.

Examen de laboratorio:

Antifosfolípidos Ig M: Resultado 1,5

Negativo : Menor 0,8

Intermedio : 0,8 – 1,

Positivo : Mayor 1,0

Anticoagulante lúpico:

Método: Test de veneno de Víbora de Russel

Resultado: **Positivo**

Anticardiolipina:

Método: Elisa

Resultado Ig G: 12,46

Ig M: 9.56

Valor: Negativo IgG < 19 GPL u/ml

IgM < 10 MPL u/ml

Positivo IgG > 19 GPL u/ml

IgM > 10 MPL u/ml

Con los resultados obtenidos se llegó al diagnóstico de Síndrome Antifosfolipídico Primario, que fue la causa que desencadenó el evento cerebrovascular isquémico y la trombosis de miembros superiores, por lo que recibió medicamentos anticoagulantes, antiagregantes plaquetarios así como soporte vital, presentando evolución clínica favorable.

Discusión

El síndrome antifosfolipídico (SAF) o síndrome de Hughes es una situación de hipercoagulabilidad definida por la presencia de trombosis arteriales o venosas, pérdidas fetales de repetición y trombocitopenia, junto con la existencia en la sangre periférica de anticuerpos anticardiolipínicos o de anticoagulante lúpico^{5,9}.

Se han descrito dos formas diferentes de este síndrome: el llamado SAF **primario**, en el que no existe ninguna enfermedad autoinmune subyacente, y el SAF **secundario**, que acompaña a diferentes enfermedades del tejido conectivo, con mayor frecuencia al lupus eritematoso sistémico. Las características clínicas y serológicas de estos dos tipos de SAF son similares, salvo por una mayor incidencia de anemia hemolítica autoinmune, valvulopatías y neutrocitopenia en el SAF secundaria a Lupus eritematoso sistémico^{2,3,7,10}.

La trombocitopenia asociada al SAF es un hallazgo variable, siendo grave sólo en un pequeño porcentaje de pacientes. Las trombosis venosas profundas, principalmente en los miembros inferiores, constituyen la presentación clínica más frecuente, seguidas de las pérdidas fetales recurrentes en el segundo y tercer trimestres del

embarazo, y de las trombosis arteriales localizadas con mayor frecuencia en el sistema nervioso central.

La trombosis arterial cerebral es, después de la trombosis venosa profunda, la manifestación más frecuente de trombosis en el SAF. Las manifestaciones neurológicas más usuales incluyen migraña, ECV, accidente isquémico transitorio, epilepsia, demencia multiinfarto, mielitis transversa y corea. Según algunos autores, la isquemia cerebral podría considerarse un criterio neurológico dentro del diagnóstico del SAF¹¹.

Fisiológicamente los fosfolípidos son necesarios en varios pasos de la cascada de coagulación intrínseca y común. Los AAF están dirigidos contra fosfolípidos cargados negativamente, presentes en las membranas celulares⁴.

Los mecanismos fisiopatológicos precisos, que ocurren en el síndrome, se desconocen; si bien son tres los que han tenido mayor comprobación experimental y por lo mismo una mayor aceptación son^{2,4,5,11}:

1. Aumento en la adhesividad plaquetaria al inhibir la liberación del ácido araquidónico del endotelio vascular, lo que conduce a una disminución de prostaciclina (PGI2) y con ello a un incremento de la adhesividad plaquetaria.
2. Inhibición de la proteína C al interferir en la interacción de los fosfolípidos con la trombomodulina.
3. Interferencia en la formación del complejo activador de la protrombina a través de la apolipoproteína H, también denominada como beta-2 glucoproteína.

Actualmente existen evidencias que indican especificidad por parte de diferentes proteínas plasmáticas para unirse a fosfolípidos como la beta 2 glucoproteína I, protrombina, proteína C y proteína S^{8,13}.

La interacción de los anticuerpos anticardiolipina con la beta 2 glucoproteína I (B2GPI) unida a fosfolípidos contribuiría a un estado de hipercoagulación por varios mecanismos, que incluirían efectos sobre la proteína C, la proteína S, las plaquetas y la actividad de diferentes factores de coagulación⁷.

El tratamiento del SAAF depende de las manifestaciones clínicas y de la presencia de enfermedad sistémica subyacente. Los corticoides sistémicos u otros agentes inmuno depresores están indicados en la forma secundaria para tratar la enfermedad asociada.

La profilaxis y el tratamiento de trombosis se efectúan con agentes anticoagulantes y antiplaquetarios. Si la trombosis venosa superficial es la única manifestación clínica, es suficiente administrar dosis bajas de aspirina⁸.

La aspirina es un inhibidor de la ciclooxigenasa, que actúa sobre las plaquetas y la célula endotelial suprimiendo la síntesis de tromboxano A y prostaglandinas. Incluso, a dosis bajas, parece ser un buen inhibidor de la formación de trombos.

Se debe atender a otros factores de riesgo asociados a trombosis: hipertensión, hipercolesterolemia, tabaquismo y anticonceptivos orales.

Los pacientes con SAF deben ser tratados con anticoagulantes orales a intensidades medias o altas según la evaluación del riesgo trombótico.

En caso de trombosis venosas y en pacientes cuyo riesgo no se estime muy elevado puede ser suficiente un INR entre 2,5-3,0 para obviar riesgos hemorrágicos. Mientras que en trombosis arterial un INR de 3,5 (3,0 – 4,0) es considerado por algunos autores como el valor diana. El tratamiento suele ser indefinido, dado el alto riesgo de recurrencia del 70-75%¹¹.

Por ende el tratamiento de elección para los eventos trombóticos es la anticoagulación a largo plazo, que puede efectuarse con heparinas de bajo peso molecular o dosis bajas de warfarina manteniendo tiempo de tromboplastina y protrombina respectivamente a través del INR (International Normalized Ratio).

Conclusión

Desde que hace 20 años fue definido por Hughes, el SAF se ha investigado exhaustivamente. Sin embargo, todavía no se ha podido elucidarse con claridad su etiología ni sus mecanismos patogénicos.

La multiplicidad de hipótesis propuestas, pone de manifiesto un conocimiento sólo parcial de su origen y de su mecanismo de acción, que probablemente sean multifactoriales. Ni siquiera se puede afirmar con certeza que los anticuerpos antifosfolipídico (aFL) sean patogénicos en el ser humano, y por lo tanto la causa de los fenómenos trombóticos y de los abortos a repetición.

Se han efectuado indudables avances analíticos, tratando de incrementar la especificidad y la sensibilidad analítica y clínica mediante la estandarización de la determinación de los aFL. Los aB2GPI aportan mayor especificidad, aunque no mayor sensibilidad diagnóstica.

La diversa presentación clínica del SAF, fruto de su afectación multiorgánica, se enriquece día a día con una gran variedad y cantidad de casos clínicos. En paciente con SAF, es aconsejable la realización de una resonancia magnética cerebral, para descartar posible infartos asintomáticos y un ecocardiograma para detectar valvulopatías.

La posibilidad de un SAF y, por consiguiente, la determinación de aFL ha de considerarse en las siguientes situaciones: a) tromboembolia venosa (idiopática, asociada a enfermedad autoinmune o sin historia familiar); b) trombosis arterial (especialmente en jóvenes sin historia de aterosclerosis); c) ACV inexplicado o asociado a enfermedad autoinmune; d) trombosis venosa cerebral, y e) mujer con pérdidas fetales recurrentes o tardías (segundo o tercer trimestre).

En cuanto al tratamiento, hay acuerdo en que los pacientes con SAF y algún episodio trombótico deben ser anticoagulados; pese a lo avanzado y al gran interés sobre el tema, estamos lejos de conocer en profundidad esta enfermedad, que ofrece, pese al tratamiento y a los avances para obtener un diagnóstico temprano, un pronóstico comprometedor.

Referencias bibliográficas

1. Cecil A: Tratado de Medicina Interna. 20ª ed, Interamericana McGraw-Hill, México 344-360, 1997
2. Farreras R: Medicina Interna. 13ª ed, Mosby-Doyma Libros SA, México 1104-1105, 1996

3. Grinberg A: Síndrome antifosfolipidico catastrófico. Comunicación de dos formas de presentación. Medicina, Buenos Aires-Argentina 59 (6): 743-746, 1999
4. Guzmán R: Síndrome Antifosfolípido (Síndrome de Hughes)
<http://www.encolombia.com/medicina/reumatologia/reuma82-01-sindrome.htm>. 13-04-05
5. Haldse Cherem J: El Internista. 8ª ed, Interamericana McGraw-Hill, México 1096-1099, 1997
6. Harrison: Principios de Medicina Interna. 13ª ed, Interamericana McGraw-Hill, Madrid-España 1889-1895, 1994
7. Levine J: The Antiphospholipid Síndrome. N Eng J Med 346 (10): 752-763, 2002
8. Marini M: Síndrome Antifosfolípido: Presentación de un caso y actualización del tema. Medicina Cutánea, Buenos Aires-Argentina 30 (03): 111-115, 2002
9. Martín H: Trombocitopenia en el Síndrome Antifosfolípido. Medicina Clínica, Barcelona-España 111 (20): 776-778, 1998
10. Muñoz FJ: Cardiopatía valvular en pacientes con Síndrome antifosfolípido. Clínica Española, Barcelona-España 202 (109): 529-533, 2002
11. Orts A: Actualización del síndrome antifosfolípido. Med Clin, Barcelona-España 121 (12): 459-471, 2003
12. Otero A: Introducción y conceptos generales de los síndromes antifosfolípidicos.
<http://www.suth.org.uy/notas/antifosfolipidos.htm> 12-04-05
13. Rodés, Teixidor J: Medicina Interna. 10ª ed, Masson SA, Madrid-España, 3217-3219, 1997
14. Schinocca N: Necrosis digital como manifestación inicial del síndrome antifosfolípido
http://www.cursosparamedicos.com/newsite/pags/a_c_cient/monos/necrosis.htm. 12-04-05
15. Vélez, Herman: Fundamentos de Medicina-Reumatología. 5ª ed, Corporación para investigaciones Biológicas, Medellín-Colombia 265-270, 1998

Dr. Luis Chérrez Ochoa


Teléfono: 099439964

Correo electrónico: docfer_cherrez@yahoo.com

Fecha de presentación: 12 de noviembre de 2004

Fecha de publicación: 31 de octubre de 2005

Traducido por: Janet J. Moreno E.



UNIVERSIDAD CATÓLICA
DE SANTIAGO DE GUAYAQUIL