
Estudio ecográfico de cáncer de vesícula biliar. Correlación con casos clínicos. Revisión de la literatura

Image study of gallbladder carcinoma. Clinical Correlation and review of the literature

Anabelle Véliz Benites *

José Avilés Landín **

Resumen

Presentamos tres casos de pacientes femeninos que acuden al servicio de imagenología para la realización de exámenes ecográficos de hígado y vías biliares.

Recordamos que la vesícula biliar es una bolsa cerrada, en forma de pera, que descansa bajo la superficie inferior del hígado. La fosa vesicular se encuentra en el plano de la fisura interlobular que separa a los lóbulos hepáticos derecho e izquierdo. El cáncer de vesícula biliar es poco común, pero el carcinoma es el tumor maligno más frecuente y su tipo histológico habitual es en un 90% de los casos, un adenocarcinoma. No obstante en la vesícula biliar se han descrito carcinomas: epidermoides y mixtos, y sarcomas.

Palabras clave: Adenocarcinoma de vesícula biliar. Ecografía.

Summary

We present three cases of female patients admitted to our service where liver and bile duct echography is done.

The gallbladder is a pear-shaped organ that lies just under the liver in the upper abdomen. Cancer of the gallbladder is uncommon. The most frequent type of tumor is adenocarcinoma but others have been described such as epidermoid carcinoma and sarcomas.

Key words: Gallbladder Adenocarcinoma. Echography.

Introducción

El carcinoma de la vesícula biliar, representa el quinto lugar en frecuencia de los cánceres que afectan el tubo digestivo y el 4% de todos los carcinomas^{2,5,10}. Dentro del sistema biliar es el cáncer más frecuente. Los lugares más comunes de localización son el fondo y el cuello¹⁶. En cuanto al sexo, las mujeres son afectadas mayormente. La relación mujer-hombre es de 4-1¹⁷, las décadas de vida sexta y séptima son de mayor incidencia.

La relación entre cálculos biliares y el carcinoma ha sido destacada por muchos años. Cerca del 90% de los pacientes con carcinoma tienen coledocistitis, por lo que el componente inflamatorio indica un importante factor etiológico^{1,18}. El 1% de los pacientes que se someten a operaciones de las vías biliares, tiene carcinoma, constituyéndose mayormente en hallazgos quirúrgicos.

En el presente artículo comentamos los hallazgos ecográficos del carcinoma de vesícula biliar, en un intento por familiarizarnos con ellos y así llegar a un diagnóstico de carcinoma en estadio precoz, que permita tomar decisiones terapéuticas adecuadas.

Presentación de casos

Caso # 1:

Paciente femenina de 68 años que acude por presentar cuadro clínico de un año de evolución, caracterizado por trastornos dispépticos y dolor abdominal difuso, relacionado a la ingesta de comidas de alto contenido graso, que cede con la administración de antiespasmódicos, por tal motivo se le realiza un rastreo ecográfico encontrándose el siguiente hallazgo:

* Médico residente, Subcentro Fundación Hogar de Cristo, Guayaquil - Ecuador

** Profesor titular de Radiología, Universidad Católica de Santiago de Guayaquil, Ecuador

Figura 1

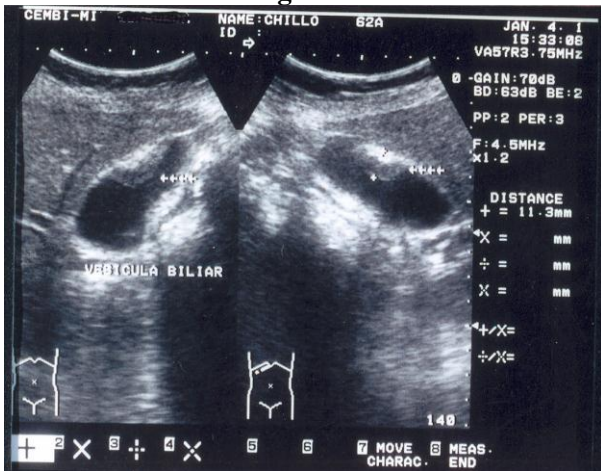


Fig.1: Lesión levemente elevada focal de la mucosa vesicular.
Fuente: Instituto Oncológico Nacional-ION SOLCA, Guayaquil-Ecuador

Caso # 2:

Paciente de 60 años, femenina, con antecedentes de coleditirosis, que acude por presentar cuadro clínico de dolor localizado en hipocondrio derecho, que se irradia a epigastrio, asociado a náuseas que no progresan al vómito, síndromes dispépticos, ictericia y coluria. Los signos detectados al examen físico son: conjuntivas y mucosas ictericas, abdomen doloroso a la palpación, especialmente en hipocondrio derecho; no se palpa masa tumoral.

Figura 2

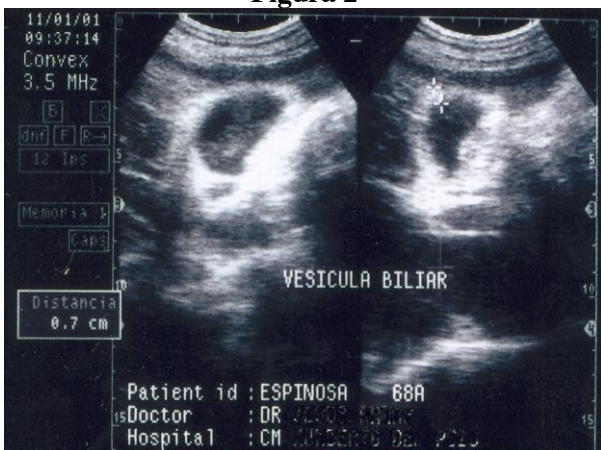

Fig.2: Engrosamiento difuso de la pared vesicular, desaparición del contorno externo irregular.
Fuente: Instituto Oncológico Nacional-ION SOLCA, Guayaquil-Ecuador

Caso # 3:

Paciente femenina de 62 años con antecedentes de hipertensión arterial, que presenta cuadro clínico de 2 años de evolución, caracterizado por

trastornos dispépticos que han ido aumentando de intensidad, asociado a dolor tipo cólico en hipocondrio derecho, de moderada intensidad, más náuseas y vómitos.

Figura 3

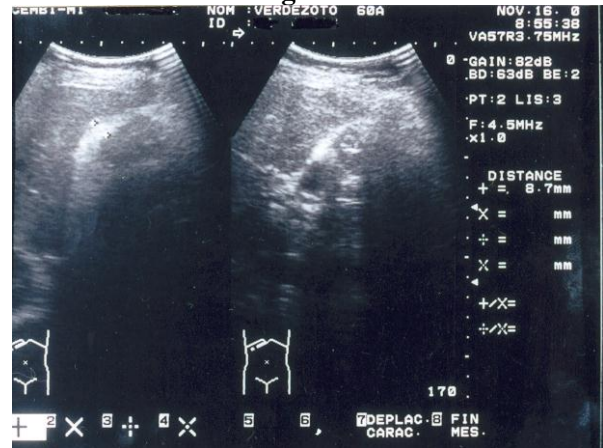


Fig. 3: Engrosamiento focalizado de la pared vesicular.
Fuente: Instituto Oncológico Nacional-ION SOLCA, Guayaquil-Ecuador

Discusión

El carcinoma de vesícula biliar, aunque no es un tumor frecuente, es el más común de las vías biliares y el quinto en frecuencia del tracto gastrointestinal; los demás son los carcinomas colorrectal; pancreático, gástrico y esofágico⁴, y se encuentran en el 0,40 y el 0.55% de las autopsias. Una declinación en la incidencia de cáncer de la vesícula biliar, se ha correlacionado con el aumento en el número de colecistectomías.

En Estados Unidos de Norte América, al aumentar los índices de colecistectomías, el índice de mortalidad por cáncer vesicular, descendió en más del 30% durante la década de 1970. En el 1 a 2% de los casos es un hallazgo incidental^{3,12}. Aparece en pacientes de edad avanzada^{11,15}, y con una clara predominancia, por el sexo femenino.

En el 60 a 90% es habitual la presencia de litiasis en vesículas neoplásicas. El 22% de los pacientes con una vesícula en porcelana, presenta cáncer. Los cálculos biliares pueden producir inflamación crónica y displasia epitelial que conducen a generar carcinoma. El epitelio vesicular inflamado de manera crónica también puede ser susceptible a los efectos de carcinógenos ambientales. El tejido inflamado crónicamente, puede elaborar citoxinas que perpetúan las lesiones epiteliales invisibles. La infección bacteriana relacionada con colecistitis

puede causar producción de ácidos biliares tóxicos y carcinógenos locales.

De acuerdo a la macroscopía, se han descrito 4 tipos de carcinoma: vesicular, pediculado, sesil, de extensión superficial y plano. El tipo *pediculado* se ve como una protrusión no papilar sin pedículo, con base de implantación ancha. El tipo de *extensión superficial* es una lesión que se eleva uniformemente de 1.5 a 3mm sobre la mucosa circundante. El tipo *plano* presenta una elevación casi al mismo nivel que la mucosa normal⁸.

Algunos tipos histológicos tienen mejor pronóstico que otros, los carcinomas papilares tienen mejor pronóstico^{7,12}. Los tipos histológicos de cáncer de vesícula biliar son los siguientes:

- Carcinoma in-situ.
- Adenocarcinoma.
- Adenocarcinoma Papilar.
- Adenocarcinoma, tipo intersticial.
- Adenocarcinoma mucinoso.
- Adenocarcinoma de células claras en anillo de sello.
- Carcinoma Adenoescamoso.
- Carcinoma de células escamosas.
- Carcinoma de células pequeñas en avena.
- Carcinoma no diferenciado.
- Carcinoma, NOS.
- Carcinosarcoma.

De acuerdo a la microscopía, casi el 80% son adenocarcinomas, en tanto que el resto son indiferenciados o epidermoides. De los adenocarcinomas, 70% son escirrosos, 20% papilares y 10% mucoides^{4,5,17}.

El curso clínico es extremadamente insidioso, los signos y síntomas del carcinoma de vesícula por lo general no se distinguen de los causados por colecistitis y colelitiasis. Casi todos presentan dolor abdominal centrado al hipocondrio derecho y epigastrio (75%), náuseas y vómitos, intolerancia a las grasas, pérdida de peso (40%), todo sugestivo de enfermedad vesicular. Cerca de la mitad de los enfermos tienen ictericia (40%), y en los dos tercios hay una masa palpable en cuadrante superior derecho⁹.

Los exámenes de laboratorio definen el carácter extraparenquimatoso de la obstrucción biliar. Se detecta elevación de los valores de bilirrubina, con predominio de la fracción conjugada y de la fosfatasa alcalina.

La ictericia no puede presentarse hasta que se produce la infiltración de la vía biliar principal y extensión en el lecho hepático. El cuadro clínico no puede ser agudo⁷. El diagnóstico de carcinoma vesicular resulta difícil, ya que la clínica aparece tardíamente y se debe a extensión de estructuras vecinas, por lo que el diagnóstico precoz es raro⁹.

La probabilidad de recuperarse (pronóstico) y la selección del tratamiento dependen de la etapa en que se encuentra el cáncer (si se encuentra únicamente en la vesícula biliar o se ha diseminado a otros lugares) y del estado general de salud del paciente. En los últimos años ha predominado el tratamiento quirúrgico radical en los casos de carcinoma vesicular avanzado, por lo que un estudio de extensión preoperatoria detallado es esencial⁶.

La ecografía es el método inicial de imagen diagnóstica, no invasivo, y de bajo costo. El diagnóstico positivo de obstrucción biliar se hace por ecografía y TC, que permite afirmar el carácter obstructivo de la ictericia al demostrar la dilatación del árbol biliar intra hepático. El nivel de la obstrucción puede sospecharse cuando se visualiza la vía biliar extrahepática. Una franca dilatación de los canaliculos intra hepáticos con colédoco normal y vesícula flácida, es el hallazgo ecográfico característico de los tumores altos de la vía biliar. En esta etapa, la ecografía es el procedimiento de elección por ser más sencillo¹¹.

Son varios los hallazgos ecográficos, los mismos que se desprenden de la morfología, tamaño y extensión del tumor. Los hallazgos más precoces son:

- a- Área de engrosamiento localizado de la pared vesicular.
- b- Lesión polipoidea con bordes irregulares.
- c- Desaparición del contorno externo liso normal de la vesícula¹.

Otros hallazgos ecográficos son:

- 1.- Masa sólida que ocupa por completo la luz vesicular (presentación en 42%).
- 2.- Masa levemente elevada, vista como lesiones ligeramente elevadas con una amplia base de implantación (caso 1).
- 3.- Engrosamiento difuso de pared (caso 2) con litiasis vesicular.
- 4.- Masa que crece intraluminalmente y oblitera la luz, englobando un cálculo elevado, cuya presencia es patognomónica de carcinoma^{14,18}.

El doppler color puede ayudarnos en el diagnóstico de carcinoma vesicular. Nos permite la demostración de flujo en el carcinoma y la ausencia del mismo en el barro biliar¹³, además puede identificar afección vascular del sistema venoso portal y la necesidad obvia de angiografía. Tenemos que hacer un diagnóstico diferencial con otras patologías que simulan carcinoma, como los pólipos de colesterol, la hiperplasia mucosa, pólipo inflamatorio, la granulomatosis, presencia de coágulos; colecistitis crónica¹⁷.

En nuestros casos las pacientes asistieron para la realización de ecografía, por una sintomatología insidiosa de patología vesicular, y tuvimos un diagnóstico ecográfico de sospecha, lo que se comprobó con anatomopatología posquirúrgica; de allí que en la realización del examen es de suma importancia la experiencia del radiólogo en la búsqueda de signos ecográficos precoces; aproximadamente el 84% de los casos diagnosticados posteriormente, son cánceres avanzados¹⁴.

La supervivencia, después del diagnóstico, es de 1 a 1.5 años, llegando raramente a los 5 años¹⁰. La supervivencia a los 5 años se ha comprobado en el 4 al 12%¹⁷.

Conclusiones

- La ecografía es el método diagnóstico más confiable, ya que nos permite a un bajo costo y de forma no invasiva, el estudio de la morfología vesicular.
- El prestar atención a los hallazgos ecográficos más sutiles, en el caso de carcinoma vesicular, permitirá su detección precoz.
- Las lesiones polipoideas de más de 1cm de diámetro, o que crecen rápidamente en los controles sucesivos, podrían ser fuertemente sospechosas de cáncer.
- Especial cuidado en ligeras elevaciones de la mucosa, o engrosamiento difuso de la pared.
- La experiencia del radiólogo es de suma importancia, en la sospecha clínica y ecográfica del cáncer vesicular.
- El paciente con litiasis vesicular tiene una alta incidencia de desarrollar cáncer vesicular; por lo que el tratamiento quirúrgico y el posterior estudio anatomopatológico de la pieza, es de suma importancia.
- El estudio sistemático de toda vesícula (pared y contenido), especialmente con ecografía, es

fundamental para llegar a detectar lesiones pequeñas que pueden constituir carcinomas potencialmente resecables con cirugía.

Referencias bibliográficas

1. Allibone GW, Fagan CJ, Porter SC: Sonographic features of carcinoma of the gallbladder. *Gastrointest Radiol* 6: 169, 1981
2. Carter SJ, Rutledge J, Hirsch JH, et al: Papillary adenoma of the gallbladder: ultrasonic demonstration. *J Clin Ultrasound* 6: 433, 1978
3. Franquet T, Montes M, Ruiz de Azua Y, Jiménez FJ, Cozcolluela R: Primary gallbladder carcinoma: imaging findings in 50 patients with pathologic correlation. *Gastrointest Radiol* 16: 143-148, 1991
4. Gagner M, Rossi RL: Radical operations for carcinoma of the gallbladder: Recent status in North America. *World J Surg* 15: 34, 1991
5. Nevin JE, Moran TJ, Kay S, et al: Carcinoma of the gallbladder: Staging, treatment and prognosis. *Cancer* 37: 141, 1976
6. Ohtani T, Shirai Y, Tsukada K, Muto T, Hatakeyama K. Spread of gallbladder carcinoma: CT evaluation with pathology correlation. *Abdom Imaging* 21: 195-201, 1996
7. Rooholamin SA, Tehrani NS, Razavi MK, Au AH, Hansen GC, Ostrzega N, Verma RC: Imaging of gallbladder carcinoma. *Radiographics* 14: 291-306, 1994
8. Ruiz R, Teysou H, Fernández N et al: Ultrasonic diagnosis of primary carcinoma of the gallbladder: a review of 16 cases. *J Clin Ultrasound* 8: 489, 1980
9. Shieh CJ, Dunn E, and Standard JE: Primary carcinoma of the gallbladder: a review of a 16-year experience at the Waterbury Hospital Health Center. *Cancer* 47: 996-1004, 1981
10. Shirai Y, Yoshida K, Tsukada K, et al: Inapparent carcinoma of the gallbladder: An appraisal of a radical second operation after simple cholecystectomy. *Ann Surg* 215: 326, 1992
11. Silk YN, Douglass HO, Nava HR, et al: Carcinoma of the gallbladder: The Roswell Park experience. *Ann Surg* 210: 751, 1989
12. So CB, Gibney RG, Scudamore CH: Carcinoma of the gallbladder: a risk associated with gallbladder-preserving treatments for cholelithiasis. *Radiology* 174: 127-130, 1990
13. Suminski N, Johnson MB, Ralls PW: Color Doppler sonography in gallbladder carcinoma. *J Clin Ultrasound* 19: 183, 1991
14. Tsuchiya Y: Early carcinoma of the gallbladder: macroscopic features and US+. *Radiology* 179: 171, 1991
15. Wanebo HJ, Castle WN, Fechner RE: Is carcinoma of the gallbladder a curable lesion? *Ann Surg* 195: 624, 1982
16. Weiner SN, Koenigsberg M, Morehouse H, Hoffman J: Sonography and computed tomography in the diagnosis of carcinoma of the gallbladder. *Am J Radiol* 142: 735, 1984
17. Yeh H-C: Ultrasonography and computed tomography of carcinoma of gallbladder. *Radiology* 133: 167, 1979
18. Yeh H-C: Update on the gallbladder, p.135. In Sanders RL (ed): *Ultrasound Annual* 1982. Raven Press, New York, 1982

Dra. Anabelle Véliz Benites

Teléfonos: 593-04-2824880; 097895867

Correo: anavebe77@yahoo.com

Fecha de presentación: 17 de septiembre de 2004

Fecha de publicación: 31 de octubre de 2005

Traducido por: Janet J. Moreno E.