
Megacolon chagásico. A propósito de un caso.

Chagasic megacolon. A case report.

Fabián Zambrano Andrade*
Gabriela Acuña Chong**

RESUMEN

Objetivo: describir un caso de megacolon Chagásico, como una patología poco frecuente en nuestro medio y la resolución quirúrgica adecuada de sus complicaciones. **Sede:** hospital de tercer nivel, “Dr. Teodoro Maldonado Carbo”. **Diseño:** presentación de caso. **Informe del caso:** hombre de 73 años con antecedentes de constipación crónica. Acude al servicio de emergencia por constipación, dolor, distensión abdominal, alza térmica y náuseas de 10 días de evolución. Presentaba abdomen distendido, doloroso a la palpación superficial y profunda; se palpa masa, dura, móvil, en flanco derecho; ruidos hidroaéreos disminuidos en intensidad y frecuencia. Ingresó con diagnóstico de obstrucción intestinal. En el trasquirúrgico se encuentra colon dilatado en su totalidad y masa de contenido fecal a nivel del colon descendente. Se detecta la presencia de anticuerpos anti *Trypanosoma Cruzi*. Posteriormente se programa operación de Duhamel-Haddad modificada.

Palabras clave: Megacolon. Chagas. Técnica de Duhamel Haddad.

SUMMARY

Objective: To describe a case of chagasic megacolon, as a little frequent pathology in our environment and the accurate surgical approach for its complications. **Seat:** Third level Hospital, Dr. Teodoro Maldonado Carbo. **Design:** case report. **Report of the case:** 73 year-old male patient with past medical history of chronic constipation. He went to ER with complaints of constipation, abdominal pain and distension, fever and nausea with an evolution of 10 days. On the physical exam he presented abdominal tenderness on superficial and deep palpation; a hard and mobile mass was felt on the right flank; bowel sounds are diminished in intensity and frequency. He was admitted with a diagnosis of intestinal obstruction. During the surgery we found a thoroughly dilated colon and a mass of fecal content at level of descending colon. Positive titers of anti *Trypanosoma Cruzii* antibodies were detected. Subsequently the patient underwent a new surgery using a modified Duhamel-Haddad technique

Key words: Megacolon. Chagas. Technique of Duhamel Haddad.

Introducción

El *Trypanosoma cruzi* es el agente etiológico de la enfermedad y fue descrito por Carlos Chagas en 1909 en Minas Geraes (Brasil). Esta enfermedad se encuentra en extensas zonas rurales y suburbanas de Latinoamérica⁹, especialmente de Brasil, Chile, Argentina, Uruguay, Perú, Bolivia¹³ y Ecuador.

En el Ecuador es un problema de salud pública, especialmente en determinadas áreas del trópico y subtropical⁸. Se encuentra distribuido en las provincias de Guayas, Manabí, Los Ríos y Loja.

En la provincia del Guayas se han encontrado altos índices de infección en los cantones Pedro Carbo (16,6%), Guayaquil (8,3%), Santa Elena (25%) y Balzar (3,6%)⁶.

Las vías de contaminación son principalmente entomológica, transfusional y transplacentaria².

Presenta dos períodos: el agudo, que es más común en niños; hay fiebre, mialgias, artralgias, cefalea, pérdida de apetito, signo de Romaña y Hepatoesplenomegalia.

216 * Médico residente, Cirugía General, hospital TMC – IESS, Guayaquil - Ecuador.

** Médico Residente, Medicina Interna, hospital TMC – IESS, Guayaquil - Ecuador.

La miocarditis y la meningoencefalitis son las principales causas de muerte en este período aunque son muy poco frecuentes. La fase aguda tiene evolución espontánea con desaparición de la sintomatología, permaneciendo latente durante muchos años⁸.

En el período crónico, el parásito, a través de una reacción inmune, provoca un proceso inflamatorio, que daña a los plexos intramurales con reducción de las células ganglionares y de las fibras nerviosas tanto del plexo submucoso como mientérico. Estudios recientes han demostrado que estos pacientes también tienen disminución de células de Cajal en los distintos planos musculares del colon. Las células de Cajal generan la actividad mioeléctrica responsable de la motilidad intestinal¹⁴. En esta fase predominan manifestaciones cardíacas y digestivas⁵. Las dilataciones digestivas no suelen acompañarse de cardiopatía chagásica en nuestro medio⁷.

La sintomatología gastrointestinal se presenta de acuerdo al órgano afectado; por ejemplo trastornos en la motilidad del esófago que provocan disfagia, dolor epigástrico o retroesternal y regurgitaciones. En las etapas avanzadas el esófago prácticamente no transporta su contenido, con retención por largo tiempo, a la altura del cardias¹⁰.

El megacolon chagásico afecta a ambos sexos por igual, observándose en la última década un predominio en el sexo masculino (60-75%), con una amplia distribución de edades y un promedio a los 53 años¹³.

La infección chagásica colónica está en la región más distal, es decir en la región ano rectal. Cuando se presenta el megacolon el signo más importante es la constipación progresiva. Al comienzo puede ocurrir que los lavados intestinales alivien al paciente, pero pronto se produce retención de las materias fecales durante varios días con el incremento del volumen abdominal. En tales condiciones, los enfermos deben recurrir al hospital y realizarse una evacuación manual del fecaloma llegando en casos extremos a requerir una intervención quirúrgica¹³. También es común la complicación quirúrgica aguda por torsión intestinal o vólvulos. Cuando se tiene la sospecha diagnóstica, pueden realizarse un enema baritado que evidencie el megacolon y un estudio serológico con dos

métodos distintos¹³. Entre los métodos serológicos se utilizan la reacción de fijación del complemento (RFC), hemaglutinación indirecta (HAI), inmunofluorescencia (IFI), prueba inmunoenzimática (ELISA), aglutinación de látex (LA), entre otros^{8,11}.

El estudio histológico revela ante todo lesiones vasculares y perivasculares; alteraciones cuali y cuantitativas de los plexos nerviosos periféricos y del sistema nervioso central; inflamación de tipo exudativo, productivo y con distinto grado de fibrosis, según la etapa de la infección, además de importante hipertrofia de la capa muscular¹³.

Para el tratamiento farmacológico se utiliza el nifurtimox (8-15 mg/kg por 60 – 90 días), benzonidazol (5 – 10 mg/kg por 60 días) o itraconazol (6mg/kg por 120 días) utilizado únicamente en la fase crónica^{1,3,5}.

La quimioterapia es tóxica y no siempre efectiva. En estudios recientes se han identificado proteínas inmunomoduladoras (I KMP 11 y PFR 2) para combatir la enfermedad, con lo que se podría desarrollar una vacuna genética. Estas proteínas son eficaces en la enfermedad en ratones aunque no se han realizado estudios en humanos¹².

El tratamiento quirúrgico de elección del megacolon chagásico es la operación de Duhamel-Haddad modificada¹³, que consiste en la resección del segmento aganglionar y la anastomosis laterolateral del colon descendido con lo que queda del muñón rectal. Su mayor ventaja reside en la escasa incidencia de recidiva en el seguimiento a largo plazo⁴.

Caso Clínico

Hombre de 73 años procedente de la Península de Santa Elena, con antecedentes patológicos personales de constipación crónica, de 4 años de evolución, con un ingreso hospitalario hace 2 años por constipación de 21 días y presencia de masa abdominal en flanco derecho, siendo tratado con laxantes (colax) y enemas, con lo que se consiguió la desaparición de la masa y mejoría de la constipación.

Acude al servicio de emergencia nuevamente por constipación, de 10 días de evolución, presentando dolor y distensión abdominal, que se inician 7 días antes de su ingreso acompañado de náuseas y alza térmica.

Al examen físico: tensión arterial 120/80 mmHg, frecuencia cardíaca 84 por minuto, temperatura 38°C, frecuencia respiratoria 25 por minuto. No presentaba adenopatías cervicales ni axilares. A la auscultación los campos pulmonares se encontraban ventilados y sin ruidos sobreañadidos. Los ruidos cardiacos se encontraban rítmicos y no se auscultaba soplos. Abdomen distendido, doloroso a la palpación superficial y profunda; se palpa masa dura, móvil, en flanco derecho, ruidos hidroaéreos disminuidos en intensidad y frecuencia.

Ecografía abdominal evidencia asas intestinales distendidas y radiografía simple de abdomen con niveles hidroaéreos. Ingresó con diagnóstico de obstrucción intestinal. Se realizó laparotomía exploradora de emergencia, encontrándose colon dilatado en su totalidad y masa de contenido fecal a nivel del colon descendente, con un diámetro de 15-20cm aproximadamente que obstruía completamente la luz colónica. Se efectuó enterotomía de descarga, desimpactación fecal y colostomía en asa. Egresó a los 7 días de postoperatorio con colostomía funcionante, con diagnóstico de megacolon. Se detecta la presencia de anticuerpos anti tripanosoma *Cruzi* reactivo por prueba inmunoenzimática (2.370/0.200 DO) y por hemaglutinación indirecta (1:512), confirmándose enfermedad de Chagas.

En la valoración cardiológica y ecocardiograma no se encuentran alteraciones. Enema de colon evidenció zonas de estenosis en colon sigmoide y a nivel anorrectal, con marcada dilatación de ampolla rectal, figura 1 y 2.

Figura 1

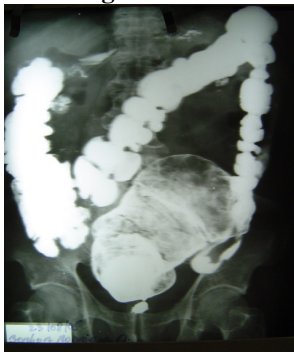
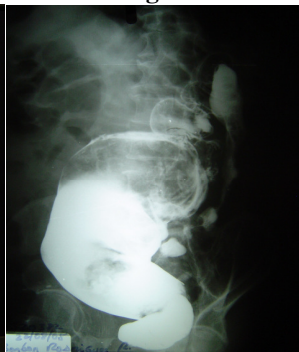
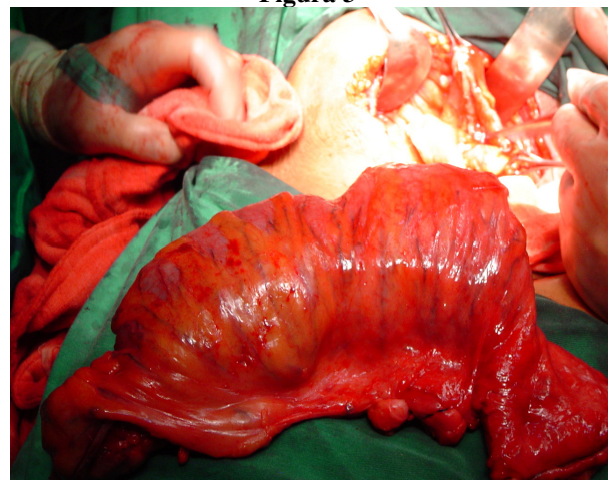
Figura 2



Enema de colon: Zonas de estenosis en colon sigmoide y a nivel anorrectal, con marcada dilatación de ampolla rectal. Fuente: hospital Dr. "Teodoro Maldonado Carbo".

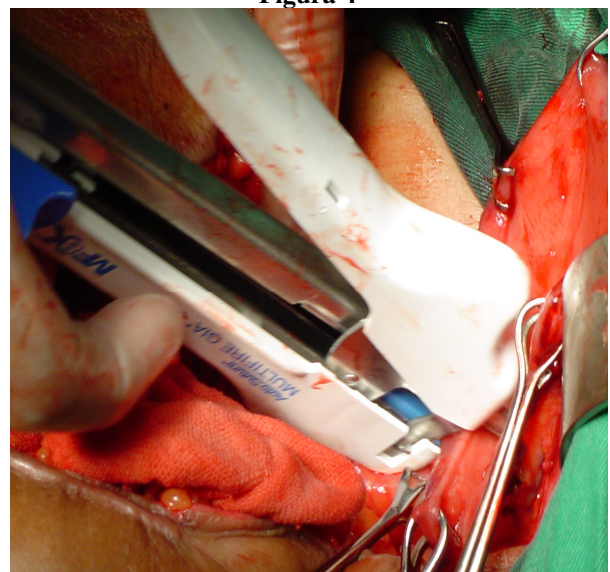
Cinco meses después de la realización de colostomía, se procede a realizar cierre de la misma y se programa operación de Duhamel-Haddad modificada. En el transquirúrgico se encontraron dos masas intraluminales correspondientes a fecalomas en el tercio inferior del colon descendente y el sigmoideo, el cual fue resecado. Se realizó anastomosis colorrectal latero-lateral con GIA, entre el tercio medio del colon descendente y el muñón rectal, figura 3 y 4. Es dado de alta al séptimo día de postoperatorio con una evolución favorable.

Figura 3



Fecaloma en tercio medio e inferior de colon descendente. Fuente: hospital Dr. "Teodoro Maldonado Carbo".

Figura 4



Anastomosis laterolateral colorrectal, por vía abdominal. Fuente: hospital Dr. "Teodoro Maldonado Carbo".

Discusión

Ante la presencia de un paciente con historia clínica de constipación crónica que habita en zona endémica, debe sospecharse como posibilidad diagnóstica a la enfermedad de Chagas. Nuestro paciente presentó constipación crónica pero no habitaba en una zona endémica.

Por lo general se la diagnostica cuando se presentan las complicaciones de la forma crónica de esta patología, en la que las alteraciones se dan principalmente en el corazón y en el aparato digestivo. En el caso expuesto la forma de presentación fue a nivel digestivo (megacolon) produciendo obstrucción intestinal que lo llevó a recibir tratamiento quirúrgico.

Las megaformaciones son estados patológicos caracterizados por el aumento de la longitud y amplitud de un órgano hueco¹³. Se define el megacolon como un estado en el que existe una dilatación persistente de la luz colónica asociada con frecuencia a engrosamiento de la pared. Radiológicamente el diámetro del rectosigma debe ser mayor de 6.5 cm., el colon ascendente mayor de 8cm., o el del ciego más de 12cm¹⁰.

El megacolon se puede encontrar en una diversidad de situaciones clínicas que pueden ser agudas o crónicas y algunas constituyen verdaderas urgencias clínico-quirúrgicas

Debe considerarse que en un 89% de las megaformaciones existe serología positiva para enfermedad de Chagas¹³.

Si la infección afecta ciego o colon ascendente y la porción más distal del colon (recto y sigmoide), algunos autores prefieren la colectomía total.

Considerando las últimas tendencias en técnicas quirúrgicas nos atrevemos a decir que la operación de Duhamel Haddad (modificada) es la técnica de elección, ya que no solo se realiza una resolución paliativa de la enfermedad, quirúrgicamente hablando, sino que se evita complicaciones a posterior.

El paciente no ha presentado complicación alguna en su evolución postquirúrgica, tomando en cuenta las evaluaciones de los seis meses posteriores a la cirugía.

Un diagnóstico etiológico oportuno hubiese evitado el padecimiento crónico de la enfermedad e incluso cirugía de urgencia; afortunadamente se pudo llegar a su diagnóstico definitivo y a un tratamiento quirúrgico eficaz que evitaron complicaciones futuras.

Conclusiones

- Ante la presencia de obstrucción intestinal se debe considerar a la enfermedad de Chagas como parte del diagnóstico diferencial.
- El megacolon en adulto nos indica fase crónica de la enfermedad de Chagas hasta que se demuestre lo contrario.
- El enema baritado es el método radiológico de elección ante la sospecha de megacolon.
- Es necesario que sean detectados los anticuerpos anti *T. cruzi* por 2 métodos serológicos para considerar el diagnóstico.
- El tratamiento quirúrgico de elección es la técnica de Duhamel Haddad modificada.
- Se deberían emprender campañas de difusión acerca de la prevención de esta enfermedad así como también de los síntomas en la fase aguda para que la población general lo conozca y acuda a los servicios de salud en las etapas iniciales donde el tratamiento farmacológico es efectivo.

Referencia bibliográfica

1. Andrade S, Magalhaes J, Pontes A. Evaluation of chemotherapy with benznidazole and nifurtimox in mice infected with *Trypanosoma cruzi* strains of different types. Bull WHO 63: 721-726, 1985.
2. Andrade a, Zicker f, de Oliveira R et al. Randomised trial of efficacy of benznidazole in treatment of early *Trypanosoma cruzi* infection. Lancet 348: 1407-1413, 1996.
3. Atp, Werner. Tratamiento de la enfermedad de Chagas. Parasitol, vol.23, no.3-4, p.100-112. ISSN 071⁶-0720. día, jul. 1999.

4. Bannura G. y cols. Tratamiento quirúrgico del megacolon del adulto: análisis de 62 pacientes. Rev. Chilena de Cirugía. vol 56 – n° 3; págs. 248 – 254. junio 2004.
5. Chiarpenello j. Enfermedad de Chagas (tripanosomiasis americana). Evid.Actual. Pract. Ambul; 7:114-119, junio 2004.
6. Defrac M. Rev. Ecuatoriana Hig. Med. Trop., Vol 37, 1987.
7. Delgado Nancy, López Francisco, Suárez Núñez, Haiko Nellen Hummel et al. Hombre de 20 años de edad con disnea, eosinofilia y nodulos subcutaneos. Gac Méd Méx, vol.138, no.2. issn 0016-3813 mar./abr. 2002.
8. Fernández Ronquillo T.: Texto de Medicina Tropical. Primera Edición. Imprenta Universidad de Guayaquil. Ecuador. Pág. 363-365.
9. Guillen-Pernia, Brizeida, Lugo-Yarbuh, Ana y Moreno. Dilatación del tracto digestivo de ratones infectados con Trypanosoma Cruzi. Invest. Clín, vol.42, no.3, p.195-210. issn 0535-5133. Set. 2001.
10. http://www.diariodecuyo.com.ar/home/new_noticia.php?noticia_id=145920. editorial. El mal de Chagas. San Juan, República Argentina. marzo de 2006.
11. <http://www.tvazteca.com/hechos/archivos2/2006/2/126446.shtml>. Riva Palacio Mariano. Mexicanas patentan método para detectar el "Mal de Chagas. México. febrero 2006.
12. Instituto de Parasitología y Biomedicina. López Neyra. Descubren unas proteínas inmunógenas para combatir la enfermedad de Chagas. año V, núm. 1784. marzo de 2006.
13. López Bernardo, Lidid Leonardo, Sánchez, Evelyn et al. Trastornos digestivos secundarios a enfermedad de Chagas en 40 egresos con diagnóstico de megacolon, fecaloma, obstrucción intestinal o acalasia en el Hospital Barros Luco Trudeau (Santiago, Chile). parasitol. día, jan. 2001, vol.25, no.1-2, p.50-54. issn 0716. 1999.
14. Madrid S, Ana María; Quera P, Rodrigo; Defilippi C, Carlos; et al. Alteraciones motoras gastrointestinales en la enfermedad de Chagas. Rev. méd. Chile, vol.132, no.8, p.939-946, ago. 2004.
15. Solari A, Contreras M et al. Rendimientos del xenodiagnóstico para evaluar el tratamiento quimioterápico específico de la enfermedad de Chagas en niños. Bol. Chile. Parastol. 53: 27-29, 1998.

Dra. Gabriela Acuña Chong

Teléfonos: 593-04-2443954; 093044203

Correo electrónico: mga._md@yahoo.com

Dr. Fabián Zambrano Andrade

Teléfonos: 593-04-2249324; 096006350

Correo electrónico: dr_fzambrano@yahoo.com

Fecha de presentación: 21 de agosto de 2006

Fecha de publicación: 30 de septiembre de 2006

Traducido por: Dra. Rossana Calderón Moreno.



UNIVERSIDAD CATÓLICA
DE SANTIAGO DE GUAYAQUIL