
Miocardopatía restrictiva: presentación de un caso y revisión bibliográfica.

Restrictive cardiomyopathy: case presentation and literature review.

Francisco Silva López*
Dennise Morillo Soria**
Andrea Tinoco Vergara**

RESUMEN

La Miocardopatía restrictiva (MCR), también llamada miocardopatía obliterativa o corazón rígido es la forma menos frecuente dentro del grupo de las miocardopatías, que ocasiona severa anormalidad de la distensibilidad ventricular, de causa hasta hoy desconocida; sin embargo la amiloidosis cardiaca se la asocia como su origen más común. Se describe un caso ingresado en el hospital docente de la Policía Nacional G-2, con síntomas clínicos y pruebas complementarias tales como Rx de tórax, EKG, Ecocardiogramas, Doppler color, TAC y biopsia, que demostraban el diagnóstico de la entidad conocida como: MIOCARDIOPATÍA RESTRICTIVA POR AMILOIDOSIS. El propósito de este artículo es hacer una revisión del cuadro clínico, diagnóstico y terapéutica a seguir, ya que es una patología poco frecuente.

Palabras clave: Miocardopatía restrictiva. Amiloidosis. Disfunción diastólica.

SUMMARY

Restrictive cardiomyopathy (RMC), also known as obliterative cardiomyopathy or rigid heart is the least frequent form in the group of the cardiomyopathies, which causes a severe abnormality in ventricular distensibility, whose cause is still unknown; however, cardiac amyloidosis is often associated as its most common etiology. This article describes a case in the "National Police Teaching Hospital G-2" with clinical symptoms and diagnostic work-up such as: chest x-rays, EKG, echocardiograms, color Doppler, CT and biopsy that showed a diagnostic of the entity known as: RESTRICTIVE CARDIOMYOPATHY DUE TO AMYLOIDOSIS. The purpose of this article is to make a review of the clinical presentation, diagnosis and available treatment, since it is a pathology of little frequency

Key words: restrictive cardiomyopathy. Amyloidosis. Diastolic dysfunction.

Introducción

Las miocardopatías (dilatada, hipertrófica y restrictiva) constituyen un grupo de enfermedades de etiología a menudo desconocida, en las cuales el dato dominante es la afectación del propio músculo cardiaco. Son peculiares, ya que no son resultado de enfermedades isquémicas, hipertensivas, congénitas, valvulares o pericárdica².

Las miocardopatías restrictivas son las menos frecuentes de los 3 tipos de miocardopatías^{1,6,24}. Se considera miocardopatía restrictiva cuando existe la infiltración del miocardio por una

sustancia extraña que produce DISFUNCIÓN DIASTÓLICA^{1,2,24}, la función sistólica suele estar conservada, aún con infiltración externa del miocardio^{20,25}, sin embargo cuando la afectación es global; esta restricción da lugar a una elevación uniforme de las presiones diastólicas en las cuatro cámaras cardiacas, con la consiguiente congestión venosa, pulmonar y sistémica²⁴. Sin embargo, muchas veces se acompañan de contractibilidad deprimida y reducción de la fracción de expulsión ("disfunción sistólica")¹. Varios procesos patológicos específicos provocan miocardopatía restrictiva, aunque regularmente la causa sigue sin

* Jefe Unidad Coronaria, hospital "Luis Vernaza", Médico tratante, hospital docente de la Policía Nacional G-2, Instructor de Internado y Profesor Principal de la Facultad de Ciencias Médicas, Universidad Católica de Santiago de Guayaquil, Ecuador. 221

** Doctor en medicina general.

conocerse², legando en la mayoría de las ocasiones al diagnóstico, por exclusión; y, en el caso que presentamos, la causa es la amiloidosis.

En el hemisferio occidental la amiloidosis es la causa más común de miocardiopatía restrictiva. El compromiso cardiaco ocurre en un 75% de los pacientes con amiloidosis⁴, es más común en hombres que en mujeres, y es rara antes de los 30 años de edad². A diferencia de la miocardiopatía dilatada y especialmente de la hipertrófica, rara vez tiene carácter familiar^{2,24}.

El amiloide es una sustancia proteínica patológica, que se deposita entre las células de distintos tejidos y órganos de cuerpo¹⁴ donde produce atrofia y necrosis de éstos, con pérdida de la arquitectura normal de dichos tejidos^{10,15,22}. Esta enfermedad se clasifica, como recoge Lupi y cols, de acuerdo a su comportamiento clínico y bioquímico en:

- 1.- **Amiloidosis primaria** (tipo AL), en la que no hay evidencia de enfermedad previa o coexistente.
- 2.- **Amiloidosis asociada a mieloma múltiple** (tipo AL).
- 3.- **Amiloidosis secundaria o reactiva** (tipo AA), la cual se asocia a enfermedades infecciosas crónicas o inflamatorias, y que involucran al corazón en un 10%.
- 4.- **Amiloidosis heredofamiliar** (tipo AF) transtirretina/ prealbúmina), es una variedad con afección neuropática, renal, cardiovascular y otros síndromes como la asociada a la fiebre familiar del mediterráneo (tipo AA); en este tipo hay más compromiso nervioso en nervios periféricos y renal que a nivel cardiaco.
- 5.- Loc. **Amiloidosis localizada** en un órgano.
- 6.- **Amiloidosis asociada a la vejez**.
- 7.- **Amiloidosis asociada a hemodiálisis** de larga evolución. Para interpretar esta afectación se requieren los criterios siguientes.

Iniciales:

Crecimiento cardiaco, evidencia de distensibilidad ventricular disminuida, paro sinusal o arritmias auriculares, defectos de conducción o bajo voltaje

del complejo QRS y de la onda T, en ausencia de otras causas conocidas de estas alteraciones.

Definitivo:

Presencia de sustancia amiloide en muestra biopsica⁷. Estos sirven como un indicativo para la orientación del médico.

La afección del sistema cardiovascular por amiloidosis se presenta en una de 4 formas generales; muchos pacientes muestran cierta combinación de estas formas:

- **Miocardiopatía restrictiva**, predominando hemicardio derecho con edema periférico prominente, aunque no existe disnea nocturna paroxística ni ortopnea.
- **Insuficiencia cardiaca congestiva**, debida a disfunción sistólica. La evolución de esta forma es de empeoramiento inexorable, por lo general con pobre respuesta al tratamiento. Puede presentarse angina de pecho por afección amiloide de arterias coronarias.
- **Hipotensión ortostática**.
- **Anomalía en la formación y conducción del impulso cardiaco**, que da como resultado arritmias y trastornos de la conducción. La muerte súbita por arritmia es bastante común².

Radiológicamente la presencia de cardiomegalia es evidente^{2,24}.

Electrocardiográficamente la infiltración miocárdica da lugar a un bajo voltaje generalizado^{4,24}. Suelen aparecer ondas Q que simulan necrosis miocárdica, o falta de progresión de la onda R en precordiales derechas. Son frecuentes los bloqueos de rama tanto izquierda como derecha, así como diversos grados de bloqueo cardiaco y trastornos de la repolarización. Entre las arritmias, las más frecuentes son las de origen supraventricular y entre ellas, la fibrilación auricular²⁴.

Ecocardiográficamente se encuentra la cavidad ventricular normal o reducida, pudiendo estar, asimismo, disminuida la función sistólica ventricular izquierda, en mayor o menor grado dependiendo de la gravedad de la enfermedad. Las aurículas están dilatadas y el doppler muestra

anormalidades de la función diastólica^{5,22}. La ecocardiografía también es útil para dirigir la biopsia endomiocárdica en caso de ser necesario³. El diagnóstico definitivo se basa en la biopsia de grasa abdominal con tinción de rojo congo y observación con microscopio de luz polarizada que es el procedimiento más usado^{2,16,19}; también se puede emplear muestras de: recto, encías, médula ósea, hígado, riñón y otros tejidos. La biopsia endomiocárdica del ventrículo derecho o izquierdo es de utilidad al establecer el diagnóstico de amiloidosis cardiaca si el aspirado de grasa abdominal es negativo^{2,23} y por tanto se ha convertido en el arma diagnóstica de elección para confirmación histológica de amiloidosis cardiaca^{4,9,13}.

La miocardiopatía restrictiva es de progresión sintomática inexorable; no hay un tratamiento específico (fuera del sintomático) disponible, aunque se ha propuesto que los antagonistas del calcio tienen cierto valor².

Se ha especulado con el uso de alquilantes como la hidroxiurea y sus potenciales efectos beneficiosos, puesto que ha producido una discreta mejoría en la supervivencia¹⁶; sus resultados a largo plazo, son poco satisfactorios. La utilización de bajas dosis de diuréticos y vasodilatadores puede dar lugar a mejoría sintomática²³.

Hay que resaltar que el uso de digitálicos en estos pacientes debe ser especialmente cauteloso, ya que la digoxina se enlaza selectivamente con las fibrillas de amiloide, causando toxicidad^{2,21,23}. Prescribir dosis habituales de este fármaco puede dar lugar a arritmias graves²².

Todavía no se ha encontrado ninguna forma para eliminar las fibrillas amiloides o para enlentecer la velocidad de su depósito. Algunos proponen el uso de inmunosupresores y otros el de colchicina, pero no hay estudios que avalen sus sugerencias⁸.

El trasplante cardiaco está contraindicado en esta patología debido a la posibilidad que el amiloide cardiaco también se deposite en el injerto^{11,12}.

El trasplante autólogo de células madre ha sido utilizado cada vez con mayor frecuencia en la amiloidosis primaria (AL), pero el beneficio a

largo plazo, especialmente en pacientes con afectación cardiaca, se desconoce¹⁷.

El cardiólogo puede estimar el pronóstico de acuerdo con el grosor del ventrículo izquierdo y el grado de restricción (rigidez cardíaca) del corazón del paciente. Para la amiloidosis primaria, la supervivencia media después del diagnóstico es de aproximadamente 2,1 años¹⁸. En un estudio de Gertz y Kyle, encontraron que cuando la miocardiopatía restrictiva tenía asociada insuficiencia cardiaca, la supervivencia media disminuía a 7.7 meses.

En este caso la MIOCARDIOPATÍA RESTRICTIVA se presentó en un paciente masculino adulto, con signos y síntomas típicos de insuficiencia cardiaca: disnea, edema periférico, ingurgitación yugular, hepatomegalia + dolor precordial y arritmias complicándose luego con insuficiencia renal por bajo gasto cardiaco. El síndrome fue sospechado clínicamente y corroborado mediante biopsia de encía y de grasa abdominal llegándose así al diagnóstico definitivo de AMILOIDOSIS.

Caso clínico

Se realizó la revisión de un caso hospitalizado en el servicio de Cardiología del hospital docente de la Policía G-2, desde su ingreso el 2 febrero 2004, hasta su fallecimiento 24 mayo 2004.

HC: masculino, 64 años, procedente de la ciudad de Milagro, con antecedentes patológicos personales de hemorragia digestiva alta. Inicia su padecimiento 2 años antes de su ingreso con debilidad progresiva, dolor precordial tipo punzada con irradiación a la espalda de mediana intensidad que aumentaba con los estados de ansiedad y disnea de medianos esfuerzos que llegó a mínimos esfuerzos. A su cuadro clínico se agregó posteriormente tos no productiva, oliguria y dolor en hipocondrio derecho.

La exploración física se encontró distensión venosa yugular, edema periférico de miembros inferiores y escroto.

A la palpación del tórax se determina choque de punta por debajo del sexto espacio intercostal, por fuera de la línea medio clavicular; y una

hepatomegalia de 5cm por debajo de la parrilla costal.

A la auscultación: CsPs ventilados y RsCs disminuidos de tono e intensidad; ritmo de galope ventricular protodiastólico (S3). Presión arterial de 90/50mmHg.

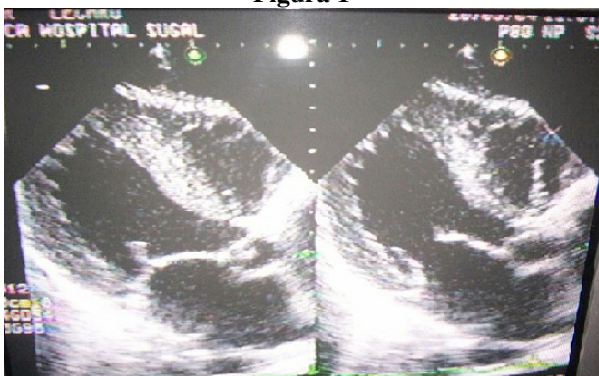En la radiografía de tórax: cardiomegalia grado III. El electrocardiograma mostró taquicardia sinusal que en estadios finales progresó a fibrilación auricular, desviación extrema del eje a la izquierda, por hemibloqueo anterior izquierdo, bajo voltaje, ausencia de R en V1 y V2, y repolarización alterada.

Un primer ecocardiograma señala "hipertrofia ventricular izquierda, dilatación de las aurículas, hipokinesia global del ventrículo izquierdo, con fracción de eyección del 32%, reacción fibrosa del endocardio y regurgitación tricuspídea y mitral moderada".

Posteriormente el paciente fue revalorado por ecocardiografía que informó:

"VD con pared de espesor aumentado 14mm y con diámetro máximo normal o discretamente dilatado. VI con cavidad disminuida, con paredes de espesor muy aumentado y con contractilidad global marcadamente disminuida, figura 1.

Figura 1



Corte de eje largo en el que se observa el corazón en sístole y diástole con paredes ventriculares importantemente engrosadas, incluyendo el tabique interventricular, las cavidades ventriculares son de dimensiones normales. No se observa obstrucción en el tracto de salida del VI.

Fuente: Autor.

Las paredes del VI, tanto septal como la pared libre se observan con aspecto moteado

característico de los procesos infiltrativos, figura 2.

Figura 2

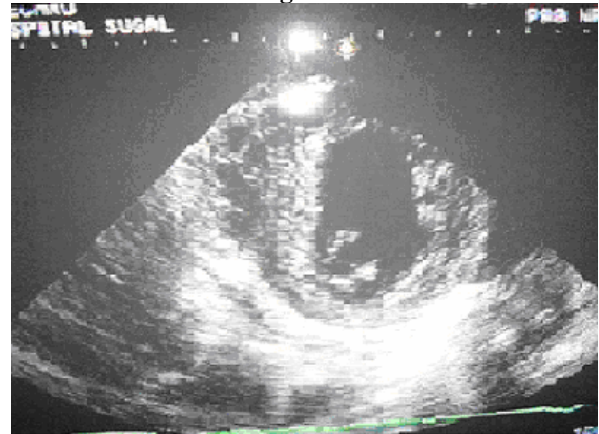


Imagen ecocardiográfica bidimensional eje corto, en la que se observa el aspecto infiltrativo del tejido amiloide en las paredes ventriculares, lo que le da el característico aspecto moteado

Fuente: Autor.

Ambas aurículas se encuentran dilatadas. El diámetro anteroposterior de la aurícula izquierda es 43mm y de la aurícula derecha, 46 mm. La válvula mitral tiene aspecto normal. El flujo de llenado del ventrículo izquierdo muestra un patrón claramente restrictivo con una onda E de 0.8m/seg. mientras que la onda A muestra 0.3m/seg.

La válvula aórtica también de aspecto discretamente esclerosada. La velocidad de flujo en el tracto de salida del VI fue de 0.9m/seg. al igual que en la aorta. No se registró flujo de regurgitación aórtica.

Con estos hallazgos se hizo el diagnóstico clínico de miocardiopatía restrictiva. Además se practicaron otras exploraciones médicas.

Ecografía abdominal: mostró hepatomegalia y derrame pleural derecho. Tomografía axial computarizada de abdomen superior y pelvis: informó hepatomegalia e hipertrofia prostática.

Se realizó Gammagrafía hepática y tomografía (SPECT) tras la administración IV de 99 MTC-sulfuro coloidal, la cual evidenció imágenes planares y tomográficas (SPECT) que muestran hígado que conserva la forma y posición, aumentado de tamaño, con distribución heterogénea del trazado en su interior,

evidenciándose zonas frías (de tamaños varios) en su interior. **DIAGNÓSTICO:** múltiples lesiones ocupantes de espacio que podrían corresponder a metástasis, poliquistosis hepática y hematomas multicéntricos, lo cual habla de un proceso infiltrativo.

Biopsia de glándula prostática: informa hiperplasia adenomatosa de la próstata y prostatitis crónica.

Al examen microscópico teñido con rojo congo de la biopsia de encías y abdomen: positivo para AMILOIDOSIS.

Durante su estancia el paciente fue estabilizado hemodinámicamente; se le suministró oxígeno, diuréticos del tipo furosemida y espironolactona, digitálicos: digoxina; anticoagulantes: warfarina y IECA: enalapril; además de albúmina humana, gluconato de calcio y en sus últimos estadios dopamina por sus intermitentes bajas de presión. Se prescribió dieta hiposódica y se colocó sonda flexiflox para tratar de mejorar su estado nutricional.

Posteriormente el paciente fue dado de alta el 7 de abril del 2004 y falleció subitamente en su hogar 47 días después.

Discusión

En nuestra opinión este paciente contiene todos los criterios para pensar en MIOCARDIOPATÍA RESTRICTIVA, por haberse encontrado al electrocardiograma bajo voltaje y arritmias como la fibrilación auricular (FA) y trastornos difusos de repolarización. Ausencia de R en derivaciones precordiales derecha que simulaban IM de pared anterior¹⁸. La radiografía de tórax encontró cardiomegalia grado III que remarca una profunda afectación cardíaca. Los parámetros bioquímicos revelaron urea (74mg/dl) y creatinina (3.57mg/dl) en niveles que reflejan insuficiencia renal crónica (IRC).

Un primer ecocardiograma (11/06/2003) reveló una serie de hallazgos que no orientaban al diagnóstico verdadero del paciente, por lo tanto decidimos reexplorarlo en el laboratorio de ecocardiografía con lo cual aclaramos que:

1.- El engrosamiento de las paredes no se debían a hipertrofia sino que tenían el aspecto

moteado característico de las miocardiopatías restrictivas.

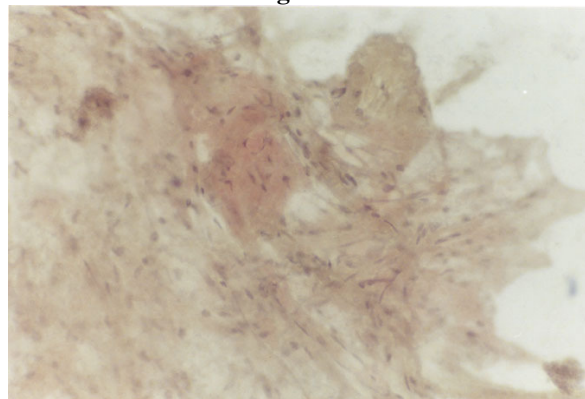
- 2.- Efectivamente había una disminución marcada en la contractilidad de ambas cavidades.
- 3.- Que no existía ningún mecanismo obstructivo en el tracto de salida del ventrículo izquierdo.
- 4.- Ambas aurículas estaban dilatadas
- 5.- Existía disfunción diastólica con aspecto claramente restrictivo (onda E 0.8 y onda A 0.3).

Otro importante estudio, la gammagrafía, también nos habló de un proceso infiltrativo al evidenciar lesiones ocupantes de espacio, tanto así que a opinión del radiólogo, éste sugería la posibilidad de carcinomatosis, pero creemos que en realidad este proceso infiltrativo era debido a amiloide.

Todos los hallazgos clínicos y de laboratorio en este paciente son compatibles con un proceso infiltrativo sistémico con afectación de órganos distantes como corazón, hígado y riñones que reflejan una afectación multisistémica, y este proceso infiltrativo muy probablemente se debió a amiloidosis como queda demostrado en la positividad de biopsia de encía y abdomen con tinción rojo congo que fueron procesadas en el laboratorio de SOLCA.

En la figura 3, se observa una imagen de tejido subcutáneo teñido por rojo congo. Dicha imagen sirve para ilustrar el caso; fue tomada de internet²³, por lo que no pertenece a las imágenes del paciente.

Figura 3



Biopsia de tejido subcutáneo con tinción de rojo congo, positiva para amiloide.

Fuente: www.scielo.cl/scielo.php?pid=S003498872002000300011&script=sci_arttext&tlng=es

La muerte súbita, probablemente eléctrica, por arritmia maligna, que ocurrió en este paciente¹⁹, suele presentarse hasta en un 40% de los casos.

Referencias bibliográficas

1. Bennett C.: Tratado de medicina Interna. Traducido 20ma edición en inglés. Mc Graw - Hill Interamericana SA, Mexico DF, 378 - 381, 1996.
2. Braunwald, E.: Texto de Medicina Cardiovascular. 6ta ed. Edición en español, 2142 - 2217, 2003.
3. Carrington C.: La eco ayuda a la biopsia en pacientes con miocardiopatía. Cardiovascular, Barcelona, Vol 15, Num 4, 151 - 152, Abril 1994.
4. Chalén, F.: Medicina Interna. 1 ed, Norma, Bogotá, 405, 1981.
5. Child JS: Increased right ventricular wall thickness on echocardiography in amyloid infiltrative cardiomyopathy. Am J Cardiol; 1.391-1.395, 1979.
6. Diaz R.: Tratado de Medicina Interna. Tomo 1, Panamericana, Madrid, 398 - 399, 1994.
7. Dolgin M.: Nomenclatura y criterios para el diagnóstico de las enfermedades del corazón y de los grandes vasos. 9na ed. Masson - Litta, Brownn, SA, Barcelona, 6 - 7, 1999.
8. Eagle K.: La práctica de la cardiología. 2da ed, Médico Panamericana, Buenos Aires, 919 - 928, 1991.
9. Edwards W.: Biopsia endomiocárdica y miocardiopatía. Cardiovascular. Review A report, Barcelona, Vol 12, Num 6, 312 - 327, Junio 1991.
10. Fernández-Yáñez J.: Repercusión cardíaca de la amiloidosis y de la hemocromatosis. Rev Española Cardiología 51: 790-801. 1997.
11. Hosepund J.: Successful intermediate term outcome for patients with cardiac amyloidosis undergoing heart transplantation: Results of a multicenter survey. J Heart Transpl 9: 346, 1990.
12. Leibowitz D.: ¿Cardiopatía constrictiva o restrictiva? Un caso de cardiopatía amiloide. Cardiovascular, Barcelona, Vol. 14, num. 3, 118 - 120, Marzo 1993.
13. Nippold TB: Right ventricular endomyocardial biopsy. Clinicopathologic correlates in 100 consecutive patients. Mayo Clin Proc 57: 407 - 418. 1982.
14. Robbins S.: Patología estructural y funcional. 5ta ed, Mc Graw - Hill Interamericana SA, Madrid, 259 - 266, 1995.
15. Wadhwa SS.:Tc99m HDP uptake in Cardiac Amyloidosis. Clin Nucl Med 24:156 - 158. March 1999 [Medline].
16. Kyle RA: Amyloidosis. Circulation 91:1269, 1995.
17. Kyle RA: High-Dose therapy in multiple myeloma and primary amyloidosis: An overview.Semin Oncol 26:74, 1999.
18. Hesse A, Altland K, Linke RP, et al:Cardiac Amiloidosis: A review and report of a new transthyretin (prealbumin) variant. Br Heart J 70:111, 1993.
19. Booth DR,Tan SY, Hawkins PN, et al: A novel variantof transthyretin, 59Thr - Lys,associated with autosomal dominant cardiac amyloidosis in Italian family. Cicaluation 91:926, 1995.
20. Benson MD.: Hereditary amyloidosis and cardiomyopathy. Am J. med. 93: 1, 1994.
21. <http://www.nlm.nih.gov/medlineplus/spanish/ency/article/000193.htm>.Abierto 21/03/06.
22. <http://www.revespcardiol.org/cgi-bin/wdbci.exe/cardio/mrevistacardiio.fulltext?pid=547>.Abierto 21/03/06.
23. http://www.scielo.cl/scielo.php?pid=S003498872002000300011&script=scri_arttext&tlng=Abierto 21/03/06.
24. <http://tratado.uninet.edu/c010603.html>. Abierto 21/03/06.
25. Keren A, Popp RL: Assigment of patients into phe classification of cardiomyopathies circulations 86: 1622, 1992.

Dr. Francisco Silva López

Teléfonos: 593-04-2301399; 098498679

Fecha de presentación: 10 de abril de 2006

Fecha de publicación: 30 de septiembre de 2006

Traducido por: Dra. Rossana Calderón Moreno.