
Tuberculosis hepática pseudotumoral: a propósito de un caso.

Nodular form of local hepatic tuberculosis: case report.

Gladys E. Tapia López*
Aleyda Hurtado**

RESUMEN

La tuberculosis hepática focal aislada, en ausencia de afectación activa pulmonar, es una forma rara de presentación de dicha enfermedad. Presentamos un caso de forma pseudotumoral de tuberculosis hepática en un niño de 3 años 9 meses de edad, destacando la dificultad diagnóstica de esta entidad, por su semejanza radiológica con el cáncer de hígado primario y metastásico. La punción biopsia dirigida por ecografía o TAC constituye un buen método diagnóstico, alternativo. El examen histológico revela una lesión granulomatosa tuberculoide, con buena respuesta al tratamiento tuberculostático.

Palabras clave: Tuberculosis hepática. Pseudotumor.

SUMMARY

In the absence of active pulmonary disease, hepatic focal tuberculosis is rare form of tuberculosis. We present a case of nodular form of local hepatic tuberculosis in a 3 year 9 months child. Diagnosis is difficult because of its radiological similarity with primary or metastatic hepatic cancer. Percutaneous biopsy with US or CT guidance offers a good diagnostic alternative to laparoscopy. Histology examination revealed a tuberculoid granulomatous lesion. The disease has a good response to tuberculostatic treatment.

Key words: Tuberculosis - Liver. Nodular lesion.

Introducción

La afectación macronodular hepática aislada es una presentación inusual de la tuberculosis. La oportunidad de haber estudiado en este hospital un enfermo de estas características, nos animó a la presentación del caso. Nos referimos especialmente a la dificultad diagnóstica de la forma pseudotumoral de la tuberculosis hepática, por presentarse como masa que sugiere inicialmente un tumor hepático primario o metastásico, y a los procedimientos diagnósticos utilizados en el caso clínico.

Caso clínico

Preescolar masculino de 3 años 9 meses de edad, 12.5 Kg., Talla 105 cm., 40C T°, sin antecedentes de importancia, ingresó por cuadro clínico de tres meses de evolución caracterizada por hipertermia vespertina, escalofríos, anorexia, malestar general,

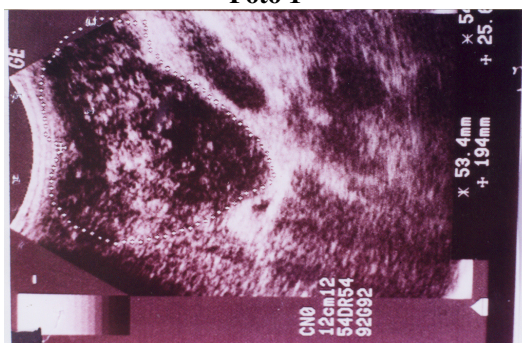
distensión abdominal, palidez marcada. Quince días antes de su ingreso presenta gran distensión abdominal, dolor en cuadrante superior derecho de abdomen, trastornos dispépticos.

En la exploración física se palpa adenopatía submaxilar izquierda de 3 cm. aproximadamente, marcada hepatomegalia 4 cm. por debajo del reborde costal derecho, masa tumoral dura dolorosa a la palpación., sin otros hallazgos patológicos. Se realizan exámenes complementarios con datos de biometría: infecciosa, PCR 5.90 mg/ dl, VDRL no reactivo; pruebas de función hepática, proteinograma, alfa-feto proteína, química sanguínea, tiempos de coagulación Normales. La serología para VHC, VHB; HIV, rubéola, toxoplasma, leptospira, yersinia, fasciola, treckettsia, CMV, VH II, Epstein- Barr, fue negativa. PPD: 12 por 15mm de

induración. Elemental de Orina: normal. Serología para salmonella: positiva, CPS: giardia lambia, E. histolytica anticuerpos anti E. histolytica: positivo, por lo que se inicia antibióticoterapia y antiparasitario, sin observarse mejoría de cuadro clínico. Se procede entonces a realizar ecografía abdominal que revela masa hipocogénica en borde inferior hepático de 0,7 x 0,7 cm. aproximadamente.

La TAC de Abdomen evidencia lesión tumoral de contornos irregulares hipodensa en el borde derecho de hígado, hepatomegalia, corrobora el hallazgo de ultrasonido, foto 1.

Foto 1

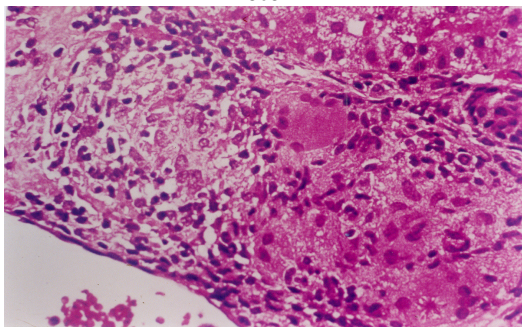


TAC de Abdomen: hepatomegalia, borde hepático derecho masa tumoral de contornos irregulares hipodensa.

Fuente: Departamento de Estadística, hospital "Naval de Guayaquil".

Sin que esto establezca el diagnóstico se procede a realizar laparoscopia que demuestra lesión compatible con absceso. Se practica laparotomía exploratoria con biopsia hepática en cuña y cistocentesis; el resultado histológico definitivo: proceso granulomatoso tuberculoide con extensa zona de necrosis caseosa más tinción de magenta III positiva para tuberculosis, foto 2.

Foto 2



Corte histológico: proceso granulomatoso Tb. con zona de necrosis caseosa.

Fuente: Departamento de Estadística, hospital "Naval de Guayaquil".

Se inició tratamiento tuberculostático de rutina: esquema uno: rifampicina 10mg/Kg., isoniacida 5mg/Kg., pirazinamida 25mg/Kg.; cediendo la fiebre, el dolor abdominal, el malestar general; los exámenes de laboratorio se normalizaron, obteniéndose alta hospitalaria tres meses posteriores a su ingreso.

Discusión

Desde Popper (1957), readmiten tres formas de afectación tuberculosa hepática: la canalicular, excepcional, en la que las lesiones se limitan a los canales biliares intrahepáticos; la miliar o micronodular, la más frecuente, consistente en pequeños nódulos hepáticos de 0,5 a 2mm, que aparecen en el 80-100% de pacientes con tuberculosis miliar y en 50-80 % de aquellos con tuberculosis pulmonar^{16,19}. Muy raramente se presenta como afectación aislada hepática, denominada forma macronodular o pseudotumoral, por su semejanza radiológica con el cáncer de hígado. Se caracteriza por la presencia de tuberculosas hepáticas de varios centímetros de diámetro, únicos o múltiples, en formas de nódulos o abscesos^{3,5,15,16}.

Los signos y síntomas más frecuentes de la hepatitis tuberculosa pseudotumoral son hepatomegalia (70-95%), dolor abdominal (76-87%), fiebre (70-82%), pérdida de peso (55%), anorexia (52%), masa abdominal palpable (40%) e ictericia (13-22%)^{1,14,17}.

La analítica muestra un patrón de lesión hepática ocupante de espacio con pruebas de función hepática que pueden estar variablemente alteradas^{1,7,16}. La reacción de la tuberculina suele ser positiva y la VSG está elevada^{7,10}.

La imagen de la ecografía o la TAC suele sugerir el diagnóstico de neoplasia hepática, primaria o metastásica^{5,6,17}. La punción aspiración dirigida por estas técnicas radiológicas difícilmente es diagnóstica y la punción biopsia dirigida por laparoscopia suele confirmar la lesión de hepatitis granulomatosa tuberculoide^{1,8,12}.

En el presente caso la ecografía y la TAC mostraban una masa tumoral en lóbulo derecho del hígado sugestivo de cáncer hepático primario. La biopsia en cuña realizada en laparotomía exploratoria dio el diagnóstico anatomopatológico

de proceso granulomatoso tuberculoide con zona de necrosis caseosa^{8,12}. El bacilo tuberculoso aparece en aproximadamente el 50% de cultivos de biopsia hepática¹³. La ausencia de este hallazgo no excluye el diagnóstico de tuberculosis, siendo en nuestro medio la afectación más frecuente la granulomatosa hepática^{3,17}. En este caso el diagnóstico viene dado por la buena respuesta al tratamiento específico^{6,18}. En nuestro paciente, el cultivo para bacilo tuberculoso no mostró crecimiento del mismo. Tras tratamiento tuberculostático experimentó una rápida mejoría, clínica y radiológica^{2,4,9}.

Es importante destacar, en los últimos años, el aumento de la incidencia del bacilo tuberculoso en relación con la infección del VIH. En estos casos hay predominio de las formas extrapulmonares, afectando a diversos órganos, con especial tendencia a desarrollar afectación hepática en forma de abscesos^{11,19}.

En resumen, presentamos el caso de un masculino de 3 años 9 meses con tuberculosis hepática pseudotumoral. Esta forma de presentación es extremadamente rara, debiendo tenerla en cuenta en presencia de una imagen radiológica hepática de aspecto tumoral, aún en ausencia de otros hallazgos sugestivos de TB. La punción dirigida por ecografía o TAC sobre la masa, constituye un método sencillo y eficaz de diagnóstico.

Referencias bibliográficas

1. Achem SR, Kolts BE, Grisnik J, MacMath T, Monteiro CB y Goldstein J. Pseudotumoral hepatic Tuberculosis. *J Clin Gastroenterol*; 14 (1): 72-77, 1992.
2. Balasubramanian R, Nagarajan M, Balambal R, Tripathy SP, Sundararaman R, Venkatesan P et al. Randomised controlled clinical trial of short course chemotherapy in abdominal tuberculosis: a five-year report. *Int JTuberc Lung Dis*; 1: 44-51, 1997.
3. Bikhchandani J, Malik VK, Kumar V, Sharma S. Hepatic tuberculosis mimicking carcinoma gall bladder. *Indian J Gastroenterol*. Jan-Feb; 24 (1):25, 2005.
4. http://www.ncbi.nlm.nih.gov/entrez/query.fcgi?cond=retrieve&db=pubmed&dopt=abstract&list_vids=15827271. fecha de consulta 09/05/05.
5. Cagatay A, Caliskan, Aksoz, ET all. Factores que promueven la aparición de Tuberculosis Extrapulmonar. *Scandinavian Journal of infectious diseases* 36 (11-12): 799-806- ASNC.
6. <http://www.van.mx/publicaciones/respyn/iv/3/articulos/tbexp.com.htm>. fecha de consulta: 09/05/05.
7. Ceccanti JP; Chauvin G, Iepu G et al. La forme pseudotumorale de la tuberculose hépatique. *Ann Chir*; 39:326-329, 1985.
8. Culafic D, Boricic I, Vojinovic-Culafic V, Zdrnja M. Hepatic tuberculomas. A case report. *Rom J Gastroenterol*. Mar; 14 (1):71-4, 2005.
9. Gallinger S, Strasberf SM; Marcus HI, et al. Local hepatic tuberculosis, the cause of a painful hepatic mass. Case report and review of the literature. *Can J Surg*; 29: 451-452, 1986.
10. González, J. L.: análisis de la experiencia en biopsia hepática en un hospital regional, *Rev. Med. Invest Clín*; Vol. 54(2):139-144, 2002.
11. Hypercalcemia in hepatic tuberculosis: a case report in Korea. *Am J Trop Med Hyg*. Apr; 72(4):368-9, 2005.
12. Kang ES, DO MY, Park SY, Hur KY, Ahn CW, Cha BS, Lim SK, Kim KR, Lee HC.
13. Ka MM, Mbengue M, Dangou JM, Pouye A, Toure-Fall AO, Leye A, Diop BM, Diop TM. [Portal and splenic veins thrombosis revealing a miliary tuberculosis of the liver] *Dakar Med*; 49 (2):150-2, 2004.
14. La TBC hepática es una entidad clínica autónoma La punción-biopsia hepática establece su diagnóstico definitivo <http://www.diariomedico.com/medicinasiglo/medicina1967.html>.
15. Llaca J. Flores A., Martínez G., Guerra P., Cantú P. La Baciloscopia y el Cultivo en el Diagnóstico de la Tuberculosis Extrapulmonar. Vol. 4 no.3 julio-septiembre 2003 www.van.mx/publicaciones/respyn/iv/3/articulos/tbexp.com.htm.
16. Oliva A. Duarte M, Jonasson O y Nadimpalli V. The nodular form of local hepatic tuberculosis. *J Clin Gastroenterol* 12: 166 -173, 1990.
17. Sol Z, Alvarez, Carpio R, Hepatobiliary tuberculosis. *Dig Dis Sci*; 29: 193-200, 1983.
18. Zipser RD, Rau JE, Ricketts RRR, et al. Tuberculou pseudotumors of the liver. *Am J Med*; 61: 946-951, 1976.
19. Zulaica d, Utrilla E, Vilasau E, Ortega J. Tuberculosis Pseudotumoral del hígado. Presentación de un caso *Rev Clin Esp*; 163 (2): 135-137, 1981.
20. Van Loenhout-Rooyackers JH, Laheij RJF, Richter C, Verbeek ALM. Shortening the duration of treatment for cervical tuberculous lymphadenitis. *Eur Respir J*; 15: 192-195, 2000.
21. Vasakova M. Extrapulmonay tuberculosis. *Epidemiol Mikrobiol Immunol* 47(1): 23-6, 1998.

Dra. Gladys E. Tapia López
Teléfonos: 593-04-2402311; 096329606
Correo electrónico: gatalodys@hotmail.com
Fecha de presentación: 16 de junio de 2005
Fecha de publicación: 31 de julio de 2006
Traducido por: Dra. Janet J. Moreno E.