
Eficacia y seguridad de la ciclotocoagulación transescleral de contacto de 360° en glaucoma refractario avanzado.

Efficacy and safety of 360° contact transscleral cyclophotocoagulation for advanced refractory glaucoma.

MEJOR TESIS DE GRADUACIÓN XLIII PROMOCIÓN DE MÉDICOS, 2010 – 2011, FACULTAD DE CIENCIAS MÉDICAS, UNIVERSIDAD CATÓLICA DE SANTIAGO DE GUAYAQUIL.

Marlon Dueñas Díaz *
Jaime Soria Viteri **
Marlon Dueñas Joniaux ***

RESUMEN

Trasfondo: la ciclotocoagulación transescleral de contacto se ha convertido en una opción válida para pacientes con glaucoma refractario avanzado. **Objetivo:** determinar la eficacia y seguridad de este procedimiento con un protocolo de aplicación de 360°. **Material y método:** un estudio cohorte prospectivo en un lapso de 8 meses, con una muestra de 12 ojos en 12 pacientes, donde se realizó un seguimiento por 30 días, para analizar cambios en la presión intraocular, el dolor y el uso de fármacos antiglaucomatosos. **Resultados:** la media de edad fue 61 ± 14 años; la presión intraocular media antes de la ciclotocoagulación transescleral fue de 52 ± 10 , 30 días después se redujo a 20.5 ± 5.9 mmHg ($p < 0.001$); la estimación del dolor antes del procedimiento tuvo una media de 4 sobre 5, 30 días después se redujo a 1 sobre 5 ($p < 0.001$); la media de fármacos antiglaucomatosos usados antes del procedimiento fue de 3 y se redujo a 0 al mes del procedimiento ($p < 0.001$). **Conclusión:** la ciclotocoagulación transescleral de contacto de 360° si reduce la presión intraocular en pacientes con glaucoma refractario avanzado o absoluto de forma eficaz y segura, además de disminuir el dolor y reducir la necesidad de fármacos.

Palabras clave: Glaucoma. Fotoablación láser de tejidos. Láser diodo. Dolor intratable.

SUMMARY

Background: contact transscleral cyclophotocoagulation has become a valid option for patients with advanced refractory glaucoma. **Objective:** to determine the efficacy and safety of this procedure with a 360° application protocol. **Materials and Methods:** a cohort prospective study within an 8-month period, with a sample of 12 eyes in 12 patients, who were followed for 30 days, in order to analyze changes in intraocular pressure, pain and usage of antiglaucoma medications. **Results:** the mean age was 61 ± 14 , the intraocular pressure mean before transscleral cyclophotocoagulation was 52 ± 10 , 30 days later it was reduced to 20.5 ± 5.9 mmHg ($p < 0.001$), the pre-procedure pain estimation had an average of 4 out of 5, 30 days later it was reduced to 1 out of 5 ($p < 0.001$), the mean of the antiglaucoma drugs used was 3 before the procedure and it was reduced to 0 after a month ($p < 0.001$). **Conclusion:** the 360° Contact transscleral cyclophotocoagulation does reduce or nullify intraocular pressure in advanced refractory glaucoma patients efficiently and securely; it also reduces pain and the need for drugs.

Keywords: Glaucoma. Laser photoablation of tissues. Diode laser. Intractable pain.

Introducción

El glaucoma es la segunda causa de ceguera en el mundo^{5,20}.

Es por ende un problema sanitario de suma importancia.

El glaucoma se caracteriza por una neuropatía óptica progresiva que altera el campo visual y puede llevar al paciente a la ceguera irreversible^{1,4,17}.

El tratamiento se basa en regular la presión intraocular (PIO) mediante terapia médica y/o quirúrgica. Sin embargo, algunos pacientes con glaucoma en estadio avanzado se pueden volver refractarios o no elegibles para los tratamientos filtrantes penetrantes convencionales, para ellos los procedimientos ciclodestructivos parecen ofrecer una alternativa razonable^{8,12}.

* Estudiante, Facultad de Medicina, Universidad Católica Santiago de Guayaquil, Ecuador.

** Residente de 1° año, posgrado de oftalmología, hospital “Elías Santana”, Santo Domingo, República Dominicana.

*** Doctor especialista en oftalmología.

Entre la variedad de procedimientos ciclodestructivos existen: la ciclectomía, ciclodiatermia, cicloelectrólisis, ablación ciliar por irradiación β , congelación, ultrasonidos y por último los láseres¹². La ciclofotocoagulación transescleral, es un procedimiento ciclodestructivo que puede hacerse con dos tipos de láser: un láser de neodimio ytrio-aluminio-garnet o bien un láser de diodo para la coagulación del cuerpo ciliar^{2,6,8,12-15,17}. Con la ciclofotocoagulación se busca la disminución de la presión intra ocular, PIO, al coagular el cuerpo ciliar^{2,6,8,12-15,17}.

Se dice que este procedimiento tiene una menor cantidad de efectos adversos^{12,13,14,16} como uveitis, hemorragia, hipotonía o phthisis bulbi²⁰ comparado con otros procedimientos ciclodestructivos. El láser de diodo goza de los mejores resultados^{12,15} debido a que la luz infrarroja (810nm) que emite tiene una mejor penetración y absorción selectiva por el tejido pigmentario del cuerpo ciliar¹², por lo que es más eficiente.

Respecto a los parámetros de aplicación de este método se sabe que con un protocolo de tratamiento en un área de 270° se alcanza una tasa de éxito de entre el 40-80%^{6,8,12,14,15,19}. Hay evidencia de que a mayor cantidad de aplicaciones o energía hay una menor cantidad de retratamientos⁸. El objetivo de este estudio es determinar la eficacia y seguridad de la ciclofotocoagulación transescleral aplicando un área de 360° sobre el cuerpo ciliar.

Material y método

Estudio cohorte prospectivo; muestra 12 ojos de 12 pacientes, con diagnóstico de glaucoma refractario de estadio avanzado. Se estudió la variación en la PIO, el dolor y el uso de fármacos antiglaucomatosos a los 3 y 30 días con respecto a sus valores previos a la ciclofotocoagulación. Todas las ciclofotocoagulaciones transesclerales de contacto de 360° se realizaron en el centro quirúrgico oftalmológico ambulatorio "Centro del Ojo", de la ciudad de Guayaquil en Ecuador, entre el período de febrero a octubre de 2009.

Todos los pacientes estudiados fueron debidamente informados del tratamiento al que serán sometidos, y que los datos recabados formarán parte de este estudio.

Los **criterios de inclusión** fueron: pacientes con diagnóstico de glaucoma avanzado, que no alcanzan control adecuado a pesar de recibir medicación máxima, intolerantes a medicación antiglaucoma, con cirugías filtrantes fracasadas o no elegibles o no deseosos de someterse a una cirugía filtrante penetrante^{1,3,4,9,20}. **Criterios de exclusión**: pacientes menores de 18 años⁷, con un buen potencial visual^{4,9,20}, que rechazaron la participación en el estudio o que han recibido tratamiento ciclodestructivo previo.

En la ciclofotocoagulación transescleral de contacto de 360° se administró anestesia tópica instilando una gota de proparacaína 0.5% en superficie ocular y local por bloqueo retrobulbar con xilocaína con epinefrina 2%, 1.5cc, para conseguir acción inmediata y bupivacaina 0.75%, 1.5cc, para un efecto anestésico y analgésico en las siguientes 24 horas.

Se usó el láser diodo de 810nm Iridex IQ810™ (Iris Medical Instruments Inc., Mountain View, CA) con una sonda transescleral G-Probe, energía inicial de 2000mW y duración de 2000mseg., 30 aplicaciones a 1,5mm del limbo en los 360 grados, respetando las 3 y las 9 en punto para evitar daño sobre los vasos y nervios ciliares posteriores largos; en caso de presentarse chasquidos audibles, se redujo el poder en 100mW hasta que cesen.

El cuidado postoperatorio consistió en la aplicación de una gota de atropina al 1%, una gota de una asociación de antibiótico más esteroide y meloxicam 15mg por 3 días vía oral. El ojo intervenido fue ocluido por 24 horas.

Las variables estudiadas fueron: edad, sexo, medición de PIO mediante tonómetro de Goldmann en mmHg, (que es el método estándar³), cantidad de fármacos que toma para el control del glaucoma, medición subjetiva del dolor mediante interrogatorio usando una escala sobre 5 donde 1 representa ausencia del dolor y 5 el dolor máximo, etiología del glaucoma y agudeza visual.

Se consideró éxito del tratamiento una PIO entre 5-22mmHg, valor basado en la literatura existente sobre el tema, y reducción de al menos 2 puntos en la escala de estimación del dolor con o sin tratamiento médico asociado.

Se definen como efectos adversos la presencia de PIO menor de 5mmHg, dolor o mediante la presencia de quemaduras conjuntivales, uveítis aguda, hifema, y pthisis bulbi evaluado por biomicroscopía encontrada en cualquiera de las visitas programadas⁹. Las visitas se realizaron a los 3 y 30 días posteriores a la ciclofotocoagulación y se evaluó la PIO, el dolor, y se realizó biomicroscopía buscando efectos adversos.

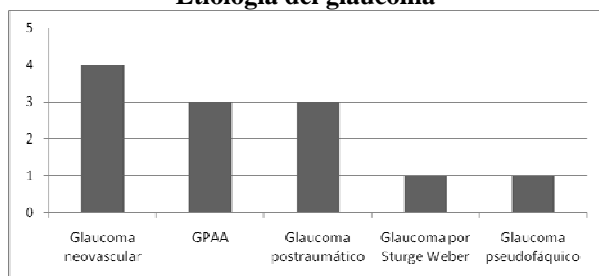
Se hace un análisis descriptivo de los resultados. Para el análisis estadístico se describen las variables cualitativas mediante porcentaje y las continuas por media y desviación estándar, para distribuciones gaussianas; y medianas junto a su primer y tercer cuartil, para distribuciones no gaussianas. Se realiza T de student pareada para demostrar diferencias en la PIO, dolor y cantidad de fármacos antiglaucomatosos al inicio del estudio comparado con los 3 días; y diferencias entre los 3 y 30 días.

Resultados

En un período de 8 meses, fueron tratados 12 ojos en 12 pacientes, a quienes se les realizó un seguimiento de 1 mes; hubo 9 hombres y 3 mujeres, cuya edad varió entre los 23 y 76 años (media de 61 ± 14 años).

La etiología del glaucoma fue: neovascular (4 pacientes), primario de ángulo abierto (3 pacientes), post-traumático (3 pacientes), Sturge Weber (1 paciente), pseudofáquico (1 paciente); gráfico 1.

Gráfico 1
Etiología del glaucoma

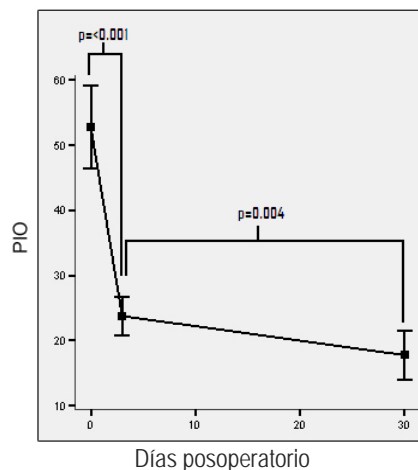


Fuente: hoja de recolección de datos.

La PIO antes de la ciclofotocoagulación transescleral de 360° tuvo un valor que varió de los 38 a 70mmHg (media de 52 ± 10 mmHg), descendió a una variancia entre 12 a 30mmHg

(media de 25.5 ± 4.7 mmHg); en la toma de la PIO tres días posterior al tratamiento (50% de reducción) y un mes después, varió de 6 a 25mmHg (media de 20.5 ± 5.9 mmHg) (60% de reducción); tanto la diferencia en 26.5mmHg entre pre-ciclofotocoagulación y a los 3 días, como la diferencia en 5mmHg entre los 3 y 30 días, fue estadísticamente significativa; gráfico 2.

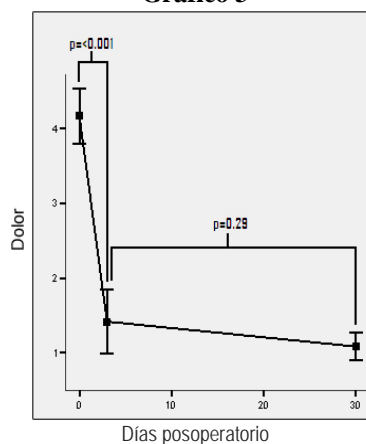
Gráfico 2



Fuente: hoja de recolección de datos.

En la estimación del dolor pre-ciclofotocoagulación, los valores variaron entre 3 a 5 sobre 5 y la media arrojó un valor de 4 sobre 5, este valor disminuyó a una variación entre 1 a 3 sobre 5 con una media de 1 sobre 5; para las estimaciones de los 3 días, siendo esta diferencia estadísticamente significativa; y a los 30 días después de la ciclofotocoagulación varió entre 1 a 2 sobre 5 y la media se mantuvo en 1 sobre 5, sin encontrarse diferencias estadísticamente significativas entre los valores reportados a los 3 y 30 días; gráfico 3.

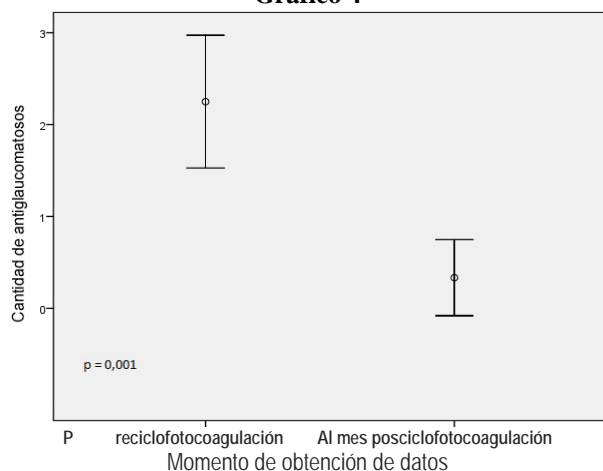
Gráfico 3



Fuente: hoja de recolección de datos.

La cantidad de fármacos antiglaucomatosos combinados varió de 0 a 3 medicamentos con una media de 3 antes de la ciclofotocoagulación (solo un paciente no tenía medicación antes del tratamiento, ningún paciente usaba un solo medicamento y 4 pacientes usaban dos medicamentos) y disminuyó a una variación de 0 a 2 medicamentos, con una media de cero al mes del tratamiento (solo un paciente usaba dos medicamentos y dos usaban un medicamento); esta diferencia es estadísticamente significativa; gráfico 4.

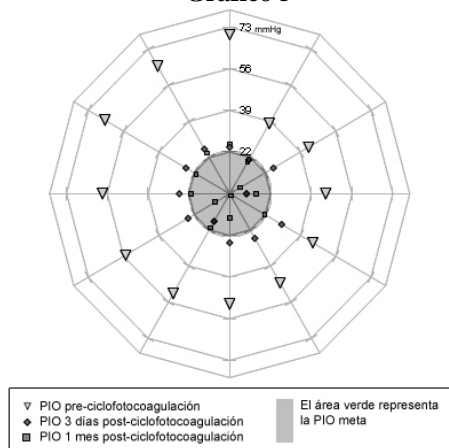
Gráfico 4



Fuente: hoja de recolección de datos.

En lo que respecta a la agudeza visual de los pacientes, 11 sujetos tenían nula percepción de luz y 1 paciente mala percepción de luz; no se presentaron cambios posterior al tratamiento. El éxito se presentó en el 83.3% de los casos (10 de los 12 pacientes) al alcanzarse la PIO deseada de entre 5 – 22mmHg, gráfico 5; respecto a la percepción del dolor, este parámetro mejoró en el 100% de los casos.

Gráfico 5



Fuente: hoja de recolección de datos.

En todos los casos se presentaron signos de uveitis anterior que evolucionó satisfactoriamente.

Discusión

Los resultados de este estudio demuestran que la ciclofotocoagulación transescleral de contacto de 360° en glaucoma refractario avanzado si logra disminuir la PIO y el dolor con eficacia y seguridad. A partir del tercer día se obtuvo una disminución significativa de la PIO la cual se mantuvo hasta el mes. Posterior a este tratamiento se consiguió la PIO meta, en el 83.3% de los pacientes y disminuir el dolor en el 100%, reduciendo además drásticamente la necesidad de fármacos antiglaucomatosos. La agudeza visual no presentó cambios después del procedimiento; y respecto a la seguridad no se presentaron efectos adversos de importancia, posiblemente debido al escaso tamaño de la muestra.

La ciclofotocoagulación transescleral produce cambios coagulativos que destruyen el epitelio ciliar pigmentado y no pigmentado, y el estroma junto con los capilares en el proceso ciliar¹⁰. Estas alteraciones reducen la PIO por la disminución de la secreción del humor acuoso por necrosis coagulativa del cuerpo ciliar, debido a la absorción de la energía del láser por el epitelio ciliar; el otro factor es la isquemia causada por la propagación de la energía que golpea el cuerpo ciliar, o por la disrupción de tejidos que afecta a los capilares cercanos^{11,18}.

La tasa de éxito del 83.3% en reducción de la PIO que se obtuvo en este trabajo es ligeramente superior a los resultados encontrados en otros estudios con tasas de éxito de entre el 40-80%^{2,6,8,12-16,19}, sin embargo se debe considerar que a pesar de que los parámetros de éxito son similares entre todos los estudios, la diferencia entre los parámetros de tratamiento, el tiempo de seguimiento, el tamaño de la muestra, la variedad de etiologías del glaucoma y otros factores, pueden causar la diferencia en resultados entre los estudios.

No se consideró hacer retratamientos para los pacientes con PIO un mes post-ciclofotocoagulación mayor a 22mmHg debido a que el objetivo del tratamiento en los pacientes con glaucoma absoluto es aplacar el dolor, lo que se logró conseguir.

Aunque hay que confirmar estos resultados con una muestra más representativa y un mayor seguimiento, se concluye que el uso de la ciclotocoagulación transescleral de contacto de 360° en pacientes con glaucoma refractario avanzado o absoluto doloroso, logra reducir la PIO y quita el dolor en pacientes donde el tratamiento medicamentoso ha fallado y que no son candidatos a cirugía. Otro resultado igual de importante es que se reduce la dependencia a los fármacos, lo que conlleva un beneficio económico y la disminución de los efectos adversos, lo cual también se reporta en varias publicaciones^{12,14-16}.

Referencias bibliográficas

1. Consejo Argentino de Oftalmología; Universidad Católica de Salta, Maestría a distancia en oftalmología "Dr. Lemuel Nazar". Glaucoma I. p. 30-31, 2006.
2. E. Ochoa, C. Cariaccioli. Comparación de la eficacia y seguridad de ciclotocoagulación transescleral versus ciclocriterapia en manejo del glaucoma refractario. Revista Médica de los Post Grados de Medicina UNAH Vol. 10 N° 2 Mayo - Agosto 2007.
3. F. Grehn, R. Stamper. Glaucoma essentials in ophthalmology. Springer, 2006.
4. Gerhard K. Lang, Buenaventura Carreras Egaña. Oftalmología: Texto y Atlas en color. 2da ed. Elsevier España, 2006.
5. In focus: Glaucoma is second leading cause of blindness globally. Bull World Health Organ; 82(11)887. 2004.
6. J. Martínez, M. Miqueli, E. Ortiz, I. Piloto, I. González. Ciclotocoagulación transescleral con láser diodo en glaucomas refractarios. Revista Misión Milagro v.3 n.1 enero-marzo. 2009.
7. M. Becker, J. L. Davis. Surgical Management of Inflammatory Eye Disease. Springer, 2008.
8. M. E. Iliev, S. Gerber. Long-term outcome of trans-scleral diode laser cyclophoto-coagulation in refractory glaucoma. Br. J. Ophthalmol; 91:1631-1635. 2007.
9. M. Kahook, R. Noecker. Transscleral cyclophoto-coagulation technical advice and pearls for clinical practice. Glaucoma today I july/august 2007.
10. Mina B Pantcheva, Malik Y Kahook, Joel S. Schuman, Robert J. Noecker. Comparison of acute structural and histopathological changes in human autopsy eyes after endoscopic cyclophoto-coagulation and trans-scleral cyclophoto-coagulation. Br. J. Ophthalmol; 91:248-252, 2007.
11. P. A. Bloom, S Dharmaraj. Endoscopic and transscleral cyclophoto-coagulation. Br. J. Ophthalmol 90: 666-668, 2006.
12. P. Frezzotti, V. Mittica, G. Martone, I. Motolese, L. Lomurno, S. Peruzzi, E. Motolese. Longterm follow-up of diode laser transscleral cyclophoto-coagulation in the treatment of refractory glaucoma. Acta Ophthalmologica 2009.
13. P. Lin, G. Wollstein, J. Schuman et al. Contact Transscleral Neodymium: Yttrium-Aluminum-Garnet Laser Cyclophoto-coagulation: Long-term Outcome. Ophthalmology; 111(11): 2137-2143, November 2004.
14. R. Alipanahi. Long-term outcome of transscleral diode laser cyclophoto-coagulation for refractory glaucoma. Rawal Med J; 33:173-175, 2008.
15. R. Jain, R. Bansal, S. Kaushik, A. Gupta. Transscleral Diode Laser Cyclophoto-coagulation treatment for Refractory Glaucomas: Our Experience. Glaucoma Session II AIOC 2006 PROCEEDINGS.
16. R. Mehta, G. Puthuran, R. Krishnadas, R. Mahalakshmi. Efficacy of transscleral diode laser cyclophoto-coagulation for refractory glaucomas in a South Indian Population. Asian J ophthalmol.; 8:232-5, 2006.
17. R. Rand Allingham, M. Bruce Shields, Karim F. Damji, Sharon Freedman, Sayoko E. Moroi, George Shafranov. Shields' Textbook of Glaucoma. 5th ed. Lippincott Williams & Wilkins, 2005.
18. S. C. Lin, M. J. Chen, M. S. Lin, E Howes, R. L. Stamper. Vascular effects on ciliary tissue from endoscopic versus trans-scleral cyclophoto-coagulation. Br J Ophthalmol; 90:496-500, 2006.
19. S. Nabili and C. Kirkness. Trans-scleral diode laser cyclophoto-coagulation in the treatment of diabetic neovascular glaucoma. Eye 18, 352-356, (2004).
20. Yanoff & Duker: Ophthalmology, 3rd ed. Mosby, an Imprint of Elsevier, 2008.

Md. Marlon Dueñas Díaz

Teléfono: 593-04-2852707; 086638479

Correo electrónico: marlonsky@yahoo.com

Fecha de presentación: 07 de agosto de 2010

Fecha de publicación: 25 de noviembre de 2010

Traducido por: Estudiantes de la Carrera de Lengua Inglesa, Mención Traducción, Facultad de Artes y Humanidades. Responsable: Sr. Adrián Banchón.