
Apendicectomía por vía umbilical, asistida por laparoscopia en la edad pediátrica. Informe preliminar – experiencia con 12 casos.

Laparoscopy-assisted appendectomy via umbilicus in pediatric age. Preliminary report – experience with 12 cases.

Virginia García Mármol *
Luis Enrique Zea Salazar **

RESUMEN

Describimos la técnica de cirugía laparoscópica por un solo puerto por vía umbilical, para la resolución de la apendicitis aguda en niños. Se presenta un informe preliminar con la inclusión de 17 pacientes operados por vía laparoscópica, 12 de ellos por un solo puerto vía umbilical, en el hospital clínica "Kennedy Alborada" y el hospital "Dr. Francisco de Ycaza Bustamante" de Guayaquil, entre octubre 2008 y marzo 2009. Ninguno de los pacientes presentó complicaciones trans o post operatoria. Ninguno fue convertido a cirugía abierta. En cinco se decidió tempranamente no realizarse por la vía umbilical exclusiva, utilizándose dos puertos en dos; y, tres puertos en tres de ellos. La estancia hospitalaria fue de uno o dos días. La exposición del apéndice cecal, su meso y base por el ombligo, permite realizar una apendicectomía clásica como si fuera una cirugía abierta, disminuyendo el tiempo quirúrgico y ahorrando insumos costosos utilizados en la operación laparoscópica exclusiva.

Palabras clave: Apendicitis. Apendicectomía laparoscópica. Vía umbilical. Un sólo puerto.

SUMMARY

We describe the technique of single-port laparoscopic surgery via umbilicus, for the resolution of acute appendicitis in children. A preliminary report with the inclusion of 17 patients operated via laparoscopic guidance is presented, 12 of them by a single-port via umbilicus, in the hospital-clinic "Kennedy Alborada" and hospital "Dr. Francisco de Ycaza Bustamante" in Guayaquil, between October 2008 and March 2009. None of the patients showed trans or post operative complications. None of them had to undergo open surgery. In five of them it was decided not to practice the appendectomy exclusively via umbilicus, but to use two ports in two of the patients and three ports in three of them. The hospital stay was from one to two days. The exposition of the caecal appendix, its meso and base through the umbilicus, allows the practice of a classical appendectomy as if it were an open surgery, reducing the surgical time and saving expensive inputs used in the exclusive laparoscopic surgery.

Keywords: Appendicitis. Laparoscopic appendectomy. Via umbilicus. A single port.

Introducción

La historia de la cirugía laparoscópica en el Ecuador y especialmente su aplicación en Pediatría, es relativamente reciente.

Es ya aceptado que la cirugía mínimo invasiva nos permite un mejor resultado cosmético, menor estancia hospitalaria, disminución de las infecciones de la herida quirúrgica, menor dolor post operatorio y una vuelta a la actividad normal, más rápida^{2,3,8,9,10}.

La indicación de la laparoscopia como método quirúrgico de elección está siendo extendida cada vez a más patologías gracias al avance del desarrollo de las técnicas e instrumental adecuado. Kurt Semm, ginecólogo alemán, realizó la primera apendicectomía laparoscópica incidental en 1983.

En 1987 Schreiber⁶ reportó la primera apendicectomía laparoscópica por apendicitis aguda. Los autores del presente informe realizaron la primera apendicectomía laparoscópica en un paciente pediátrico en Guayaquil, el 15 de agosto de 1996.

Las últimas tendencias nos llevan a la cirugía sin cicatriz, lo que ha determinado el desarrollo de instrumental y técnicas para el uso de agujeros naturales, como vía de acceso a la cavidad abdominal⁵. El acceso transgástrico y transvaginal, se han utilizado para la extirpación de la vesícula biliar, y se han desarrollado trócares de tres vías e instrumental articulado, que permite el acceso a través de un solo puerto, generalmente el ombligo⁵.

* Cirujana Pediatra. Miembro del Staff, hospital del niño "Dr. Francisco de Ycaza Bustamante", Guayaquil – Ecuador. 31

** Cirujano Pediatra. Miembro del Staff, hospital del niño "Dr. Francisco de Ycaza Bustamante, hospital clínica "Kennedy Alborada", "Omnihospital".

En nuestro medio, la apendicectomía laparoscópica todavía sigue siendo la excepción, especialmente en pediatría.

Algunos de los argumentos en contra son: la utilización de 3 ó 4 sitios de punción, mayor tiempo quirúrgico, complejidad y costo de los insumos necesarios. Debido a ello muchos cirujanos siguen prefiriendo la cirugía abierta^{11,12,13}.

El objetivo de este trabajo es presentar una nueva técnica desarrollada por los autores, para el acceso umbilical con una sola incisión (un solo puerto), que creemos combina lo mejor de los métodos laparoscópico y abierto, es rápido y utiliza pocos insumos.

Pacientes y métodos

Desde octubre de 2008 hasta marzo de 2009, se intervinieron 17 pacientes con diagnóstico de apendicitis aguda, por vía laparoscópica. Catorce de ellos fueron intervenidos en la clínica "Kennedy Alborada" (CKA) y tres en el hospital "Dr. Francisco de Ycaza Bustamante" (HFYB) de la ciudad de Guayaquil. Todos fueron intervenidos por el mismo equipo quirúrgico.

De los 17, doce pacientes se operaron por el método de los autores, una sola incisión umbilical. Los resultados presentados en este trabajo incluirán únicamente este último grupo de 12 pacientes.

Nueve fueron operados en CKA y tres en HFYB. Las edades variaron de los 5 a los 14 años, con una media de 9,2 años. Todos los pacientes (sus padres) solicitaron ser operados por vía laparoscópica. A todos se les explicó la posibilidad de extracción del apéndice por una sola incisión por el ombligo o la utilización de sitios de punción adicionales en caso de dificultad técnica.

El diagnóstico de apendicitis fue determinado por el examen físico, hemograma, ecografía y/o radiografía simple de abdomen en posición de pie.

Técnica

Luego de la asepsia de la zona operatoria se realiza una incisión periumbilical semicircular inferior, aproximadamente 50 por ciento de circunferencia del ombligo.

El tejido celular subcutáneo se divulsiona hasta el plano aponeurótico.

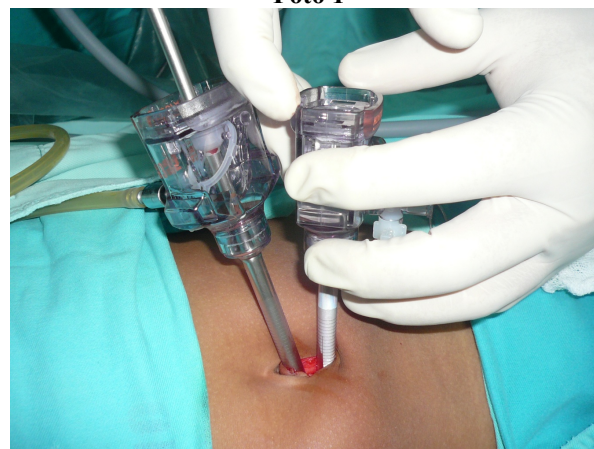Se insufla el abdomen con una aguja de Veress, hasta una presión de 12 mm de Hg en los niños menores y 14 mm Hg en los mayores de 10 años.

Introducimos un primer trócar de 5mm de diámetro, lo más cercano a la base del ombligo (trócar 1), y en caso de existir una hernia, a través del agujero de la misma.

Se coloca el paciente en posición de trendelenburg y rotación a la izquierda 15 grados aproximadamente. Identificamos el apéndice con el laparoscopio, juzgando el grado de dificultad esperada, según la cantidad de adherencias, líquido libre en cavidad, posición del epiplón sobre la zona. Aquellos casos en los cuales se observa un apéndice de apariencia muy friable, con posibilidad de ruptura por la manipulación, se descartan para la utilización del método de un solo puerto.

Se introduce un segundo trócar (trocar2) por la misma incisión, en la línea media, 5mm caudal al anterior. Foto 1.

Foto 1



Dos trócares de 5 mm colocados por incisión peri umbilical semicircular inferior.

Fuente: autor.

Por el trócar 2 se introduce un disector/pinza de agarre, con el que se libera el apéndice de sus adherencias omentales o a las vísceras vecinas. También puede introducirse un gancho mono polar para liberar el ciego de su fijación a la pared de la gotiera parietocólica derecha.

Liberado el apéndice, se comprueba que éste podrá salir por el ombligo con una maniobra de llevar la punta del apéndice hasta la cara anterior del abdomen insuflado. Termina entonces la disección y se toma el apéndice de su punta con la pinza de agarre.

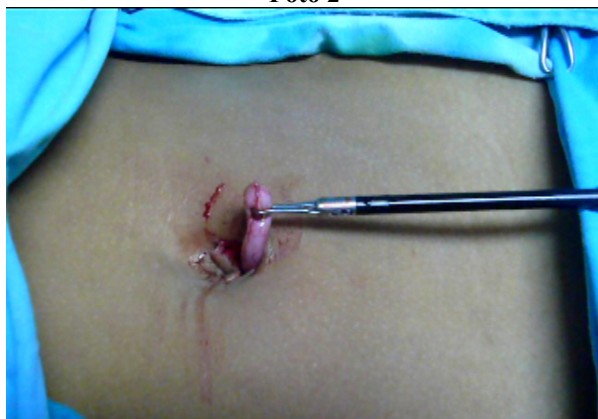Se procede entonces a la extracción del laparoscopio sin sacar el trócar 1.

Con bisturí frío se incide la pared abdominal en la línea media entre los trócares 1 y 2 en todo su espesor hasta llegar a la cavidad abdominal. La maniobra se facilita y es segura dirigiendo la hoja del bisturí contra la camisa de los trócares y manteniendo un flujo alto de CO2.

Terminada la incisión, se extrae el trócar 1. En este momento generalmente se aprecia el trócar 2 libre en una incisión de 1,5 cm de longitud, resultado de los agujeros de ambos trócares y la incisión del espacio entre los mismos.

Se extrae el trócar 2 con la pinza de agarre que tiene sujeto el apéndice por su punta, foto 2.

Foto 2



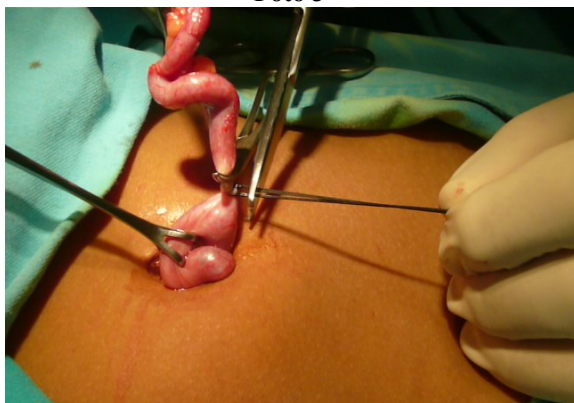
Apéndice cecal siendo exteriorizado por el ombligo.

Fuente: autor.

Procedemos entonces a traccionar con cuidado el apéndice y su meso, extrayéndolo hasta visualizar su base. Aseguramos el ciego con una pinza de Babcock.

Se procede a realizar la apendicectomía con la técnica clásica, como si fuera abierta, foto 3.

Foto 3



Ligadura de la base apendicular fuera del abdomen.

Fuente: autor.

Resultados

Del total de 17 pacientes operados por vía laparoscópica en el período del estudio, cinco fueron descartados de la inclusión en este grupo al momento de la inspección inicial, por la cantidad de adherencias o posible friabilidad del apéndice observado. Estos se manejaron igualmente por laparoscopia, dos de ellos con 2 puertos y tres con 3 puertos. Tabla 1.

Tabla 1

# de caso	Hospital	Edad	Sexo	Tiempo iq.	Días hospitalización	Diagnóstico
1	HFYB	9	F	1H15M	2	Flegmonosa
2	HFYB	13	F	1H	2	Flegmonosa
3	HCKA	6	F	2H	2	Flegmonosa
4	HCKA	5	F	1H15M	2	Flegmonosa
5	HCKA	7	F	1H	1	Flegmonosa
6	HCKA	8	M	1H	1	Flegmonosa
7	HFYB	11	F	1H	1	Flegmonosa
8	HCKA	9	F	50M	1	Flegmonosa
9	HCKA	10	F	1H	2	Necrótica
10	HCKA	13	F	1H	2	Flegmonosa
11	HCKA	5	F	1H	2	Flegmonosa
12	HCKA	14	M	1H	2	Flegmonosa

Fuente: autor.

Entre los 12 pacientes manejados por la vía umbilical, no tuvimos ninguna complicación intra o postoperatoria. Recalcamos la no presencia de infecciones de la herida umbilical.

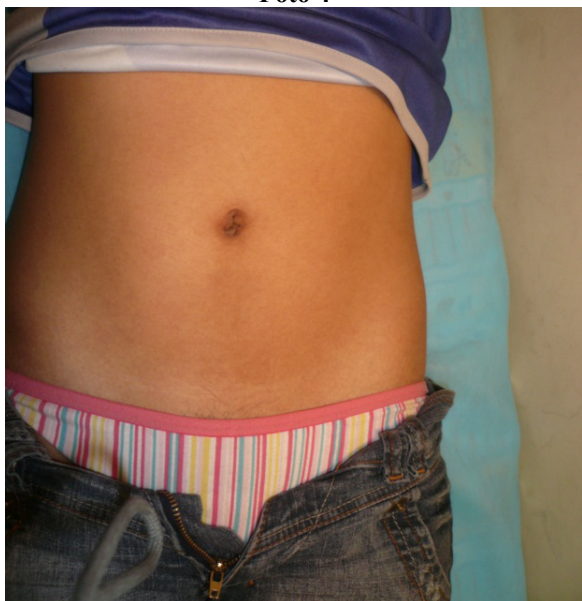Todos los casos tuvieron un diagnóstico histológico de apendicitis aguda, siendo: 1 edematosa, 9 flegmonosas y 1 necrótica. De los pacientes que ameritaron puertos adicionales, uno correspondía a una apendicitis perforada y los 4 a flegmonosas.

El tiempo de estancia hospitalaria de los pacientes fluctuó entre 1 y 2 días, con una media de 1,66 días.

El tiempo quirúrgico incluido la inducción y reversión anestésicas, estuvo entre 50 y 120 minutos, con una media de 66,66 minutos.

La incisión umbilical fue casi invisible al control un mes postoperatorio, fotos 4 y 5.

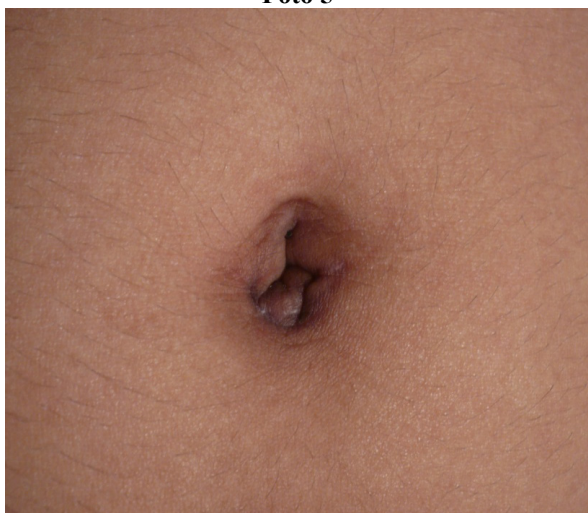Foto 4



Cicatriz dentro del ombligo, no visible.

Fuente: autor.

Foto 5



Acercamiento de ombligo. Nótese cicatriz casi imperceptible.

Fuente: autor.

Discusión

En 1997 Philip, presentó una serie de 15 pacientes con apendicitis aguda, operados por un solo puerto. Su serie fue de pacientes entre 6 y 39 años. La incisión utilizada fue en la fosa ilíaca derecha, a dos traveses de dedo medial a la espina ilíaca ántero-superior⁴.

En 1992, Pelosi y Pelosi, describieron la extracción de apéndices por el ombligo, por un solo puerto. Sin embargo, su técnica fue realizada en mujeres operadas por condiciones ginecológicas varias, y apéndices sanos⁷.

La técnica se caracterizaba por la tracción de la incisión hacia la espina ilíaca ántero-superior con un retractor de alambre. La incisión umbilical era estirada y localizada sobre la fosa ilíaca.

En 2001 un grupo de Saitama medical school en Japón, presentó su experiencia en 100 casos de apendicectomía en niños por vía umbilical, utilizando un brazo mecánico especial (Laparolift) para crear el espacio operatorio necesario, levantando la pared abdominal anterior sin insuflación de CO₂.

La técnica incluye la introducción de un trócar único de 12mm por el cual se introducen la óptica de 5mm y un instrumento del mismo diámetro¹. La movilización del apéndice y ciego puede hacerse con un solo instrumento en la mayoría de los casos. En los niños la fijación del ciego a la pared es mucho más laxa que en el adulto. Una vez desinflada la cavidad abdominal, la distancia entre el ciego y el ombligo no es mayor de 5 a 6 cm, por ello puede extraerse el apéndice cecal por el ombligo sin tensión.

Con esta técnica no es necesario la utilización de equipo o insumos especiales o caros. No se utiliza endoloops ni grapas. No se utiliza separadores o retractores especiales. Sólo utilizamos trócares comunes accesibles en nuestro medio. Hemos encontrado que una óptica de 30 grados facilita el procedimiento, pero no es absolutamente necesaria.

En los apéndices muy inflamados surge el temor de la rotura o desprendimiento del mismo, pero el asegurar el ciego tempranamente permite manejar este posible problema satisfactoriamente.

El temor principal que teníamos al inicio de la aplicación de la técnica, era la infección de la herida. Hasta ahora no hemos tenido ningún caso de infección. En un paciente, un pequeño eritema umbilical que no prosperó a infección, fue el único evento destacable. De todas maneras, se pone mucho énfasis en la limpieza de la incisión y subcutáneo luego de cerrada la aponeurosis.

Conclusión

Hasta ahora podemos decir que este método es simple, seguro, y eficaz. Además disminuye costos.

Creemos que con él se combinan lo mejor de la laparoscopia y la cirugía abierta. El resultado estético y recuperación rápida de la laparoscopia se combina con la facilidad, rapidez y bajo costo relativo de la cirugía abierta.

Referencias bibliográficas

1. Akira Satomi, et al. "One-Port laparoscopy-Assisted Appendectomy in children with appendicitis: Experience with 100 cases". *Pediatric Endosurgery & Innovative Techniques* 5, no. 4:371-377. 2001.
2. Apelgren KN, Molnar RG, Kisala JM. "Is laparoscopic better than open appendectomy?" *Surg Endosc* 6: 298-301. 1992
3. Attwood SEA, Hill ADK, Murphy PG, et al. "A prospective randomized trial of laparoscopic versus open appendectomy". *Surgery* 112: 497-501. 1992
4. Philip CHN. "One punctures laparoscopic appendectomy." *Surg Laparosc Endoscop* 7: 22-24. 1997
5. Marescaux J., et al. "Operación Anubis. Una nueva etapa dentro de la historia de NOTES." Edited by University of Strasburg, France. IRCAD. <http://www.websurg.com>, abril 2007.
6. Schreiber J. "Early experience with laparoscopic appendectomy in women". *Surg. Endos* 1:211. 1987
7. Pelosi MA, Pelosi MA III. "Laparoscopic appendectomy using a single umbilical puncture. (minilaparoscopy)". *J. Reprod. Med.* 37:588-594. 1992
8. Chung RS, Rowland DY, Li P, Diaz J. A meta-analysis of randomized controlled trials of laparoscopic versus conventional appendectomy. *Am J Surg.* Mar; 177(3):250-6, 1999.
9. Garbutt JM, Soper NJ, Shannon WD, Botero A, Littenberg B. Meta-analysis of randomized controlled trials comparing laparoscopic and open appendectomy. *Surg. Laparosc. Endosc.* Jan;9(1):17-26, 1999
10. Sauerland S, Lefering R, Holthausen U, Neugebauer EA. Laparoscopic vs conventional appendectomy--a meta-analysis of randomised controlled trials. *Langenbecks Arch Surg* Aug; 383(3-4):289-95, 1998.
11. Sauerland S, Lefering R, Neugebauer EA. Laparoscopic versus open surgery for suspected appendicitis. *Cochrane Database Syst Rev*; (1):CD001546, 2002.
12. Pieper R., Kager L., Nasman P.: Acute appendicitis: A Clinical study of 1108 cases of emergency appendectomy. *Acta Chir. Scand.* 1982; 148:51-62.
13. S. Guzmán, R. Espinoza: *Abdomen Agudo. 1º Edición*, Sociedad de Cirujanos de Chile. Pág: 235-242. 1998.

Dra. Virginia García Mármol

Fecha de presentación: 20 de julio de 2010

Fecha de publicación: 25 de noviembre de 2010

Traducido por: Estudiantes de la Carrera de Lengua Inglesa, Mención Traducción, Facultad de Artes y Humanidades. Responsable: Srta. Yessenia Gallardo.



UNIVERSIDAD CATÓLICA
DE SANTIAGO DE GUAYAQUIL