

---

# Síndrome de Prune Belly: reporte de un caso.

## Prune belly syndrome: a case report.

Solón Castillo Manrique \*  
Solón Castillo Maldonado \*\*  
Natalia Spagnoli Santa Cruz \*\*

---

### RESUMEN

*El síndrome de Prune Belly es una rara enfermedad congénita de causa desconocida que se caracteriza por hipoplasia o agenesia de la musculatura abdominal, criptorquidia bilateral y obstrucción baja de las vías urinarias. El género principalmente afectado es el masculino con una relación 18:1 a favor del mismo. Se presenta un caso clínico de esta patología y se expone que la evaluación de la función renal es indispensable para el tratamiento y pronóstico, ya que en esta entidad clínica el daño renal es la principal causa de muerte.*

**Palabras clave:** Síndrome de Prune Belly. Síndrome de Eagle-Barret. Síndrome del abdomen en ciruela pasa. Criptorquidia.

### SUMMARY

*Prune Belly syndrome is a rare congenital disease of unknown cause characterized by hypoplasia or agenesis of abdominal musculature, bilateral cryptorchidism and low obstruction of the urinary tract. This syndrome affects mainly males, with an 18:1 incidence ratio. We present a clinical case of this disease and explain that the evaluation of the renal function is essential for the treatment and prognosis, as in this clinical unit, renal damage is the leading cause of death.*

**Keywords:** Prune Belly Syndrome. Eagle-Barrett Syndrome. Cryptorchidism.

---

### Introducción

El síndrome de Prune Belly (SPB) es una entidad clínica caracterizada por una triada: hipoplasia o agenesia de la musculatura abdominal, criptorquidia bilateral y obstrucción de las vías urinarias bajas; posee una incidencia de 1 caso en 30.000 a 50.000<sup>3</sup> nacidos vivos.

#### Justificación

Dada la gravedad y groseras manifestaciones clínicas del síndrome de Prune Belly, su solución quirúrgica resulta inminente.

Una de las manifestaciones más importantes es el gran compromiso de la función renal y la recurrencia de infecciones, lo cual pone en riesgo la vida del paciente, por lo que se considera que esta entidad clínica debe ser rápidamente identificada por el equipo de salud, para su derivación oportuna al especialista.

### Objetivos

- Dar a conocer aspectos generales sobre el síndrome de Prune Belly.
- Hacer pública la experiencia de un caso de Prune Belly.

### Metodología

Este trabajo consiste en un reporte de un caso clínico y breve revisión bibliográfica basada en la recopilación de múltiples fuentes ya realizada anteriormente y en la experiencia de un paciente del hospital pediátrico “Dr. Francisco Ycaza Bustamante”.

Para la localización de los documentos bibliográficos se utilizaron varias fuentes. Se realizó una búsqueda bibliográfica en Internet en el buscador “Google académico” utilizando los descriptores: síndrome de Prune Belly + pdf, síndrome de Eagle-Barret + pdf. Los registros obtenidos fueron 19.

---

\* Jefe del servicio de urología, hospital del Niño “Dr. Francisco de Ycaza Bustamante” Guayaquil, Ecuador.

\*\* Médicos, Facultad de Ciencias Médicas, Universidad Católica de Santiago de Guayaquil, Ecuador.

También se realizó una búsqueda en Internet en el buscador "Google" con los mismos términos. En este buscador los resultados obtenidos fueron de 1.060 registros.

Se seleccionaron aquellos documentos que informasen sobre los aspectos formales que debería contener un documento científico. Luego de la lectura extensa y de comparar la información obtenida, se seleccionaron cinco artículos, los cuales aportan el contenido necesario para la realización de este trabajo.

Los criterios de inclusión son:

- Artículos de revisión.
- Revistas médicas.
- Documentos cuyos responsables sean instituciones de salud o médicos especialistas.

Los criterios de exclusión son:

- Artículos de fuentes no confiables.

## Introducción

La triada caracterizada por deficiencia congénita de la musculatura abdominal, presencia de malformaciones urinarias y criptorquidia bilateral, es un raro pero bien definido diagnóstico clínico conocido como el síndrome de Prune Belly<sup>1,4,5,12</sup>. Este último término se aplicó debido a que el abdomen del paciente se asemeja al de una ciruela pasa. También se conoce a esta patología como síndrome de Eagle-Barret, en honor a sus primeros investigadores<sup>2</sup>. Esta entidad clínica es casi exclusiva del sexo masculino, teniendo una relación entre hombres y mujeres de 18:1. La posible explicación de esta predilección, se la puede atribuir a la mayor complejidad del desarrollo del sistema urogenital masculino, haciéndolo más susceptible al padecimiento de la enfermedad. Aproximadamente la incidencia es de 1 caso en 30.000 a 50.000<sup>3</sup> nacidos vivos.

El diagnóstico de SPB a menudo se hace mediante ultrasonografía, durante la evaluación prenatal<sup>2,8,10,13,14</sup>.

Luego del nacimiento se recomienda complementar la evaluación clínica con exámenes de gabinete como una ecografía reno-vesical, urografía excretora, cistouretrografía retrograda, cintigrafía renal.

Por otro lado se deberán solicitar todos los exámenes necesarios para evaluar la función renal<sup>1,6,7,9,12</sup>.

## Caso clínico

Paciente obtenido por cesárea, a término, con antecedentes por parte de su madre de infecciones de vías urinarias durante el embarazo y leucorrea persistente en el tercer trimestre.

No existen datos de controles prenatales ecosonográficos que hayan permitido el diagnóstico antenatal.

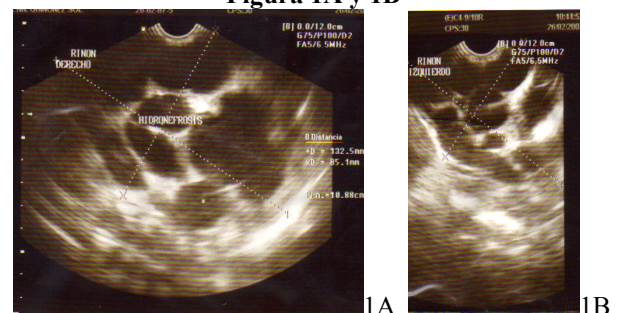
No se consignan datos de hipoxia neonatal.

Al nacer presenta gran distensión abdominal, pared abdominal flácida, masas palpables en ambos flancos y ausencia de gónadas en ambas bolsas escrotales.

El nacimiento se produce en una ciudad periférica y en vista de lo llamativo del cuadro es trasladado al servicio de neonatología del hospital "Dr. Francisco de Ycaza Bustamante" donde se estabiliza su cuadro clínico general y se descarta que existan patologías cardiopulmonares.

Ecosonográficamente se diagnostica gran dilatación ureteropielocalicial con disminución del grosor del parénquima renal bilateral.

Figura 1A y 1B



Imágenes ecográficas obtenidas a los 4 días de vida. 1A. Riñón derecho con longitud de 134mm y espesor de 87mm se lo aprecia totalmente dilatado y ocupado por la presencia de líquido, pérdida de la relación córtico-medular, compatible con un proceso de hidronefrosis. 1B. Riñón izquierdo con longitud de 96 mm y espesor de 65 m se observan las mismas lesiones del riñón derecho.

**Fuente:** departamento de imagenología, hospital del niño "Dr. Francisco de Ycaza Bustamante".

Es interconsultado al servicio de urología con un diagnóstico presuntivo de síndrome de abdomen en ciruela pasa. Se corrobora al examen físico la marcada hipoplasia de la musculatura abdominal y criptorquidia bilateral.

Se documentó en los exámenes de laboratorio infecciones urinarias que fueron manejadas con éxito mediante esquema de antibiótico-terapia convencional.

A pesar de presentar la dilatación severa de sus vías urinarias la creatinina era de 0.6 mg/dl y la úrea de 19 mg/dl lo que sugiere una función renal conservada.

Se documentó en cistografía de llenado vejiga aumentada de tamaño con reflujo vésicoureteral izquierdo grado V, hacia el lado derecho no hay reflujo lo cual hace pensar que haya un proceso obstructivo mecánico o funcional, por lo que el servicio de urología decide someterlo a ureterostomía cutánea bilateral, descartando la vesicostomía, realizándose la intervención a los 21 días de edad. Figura 1C.

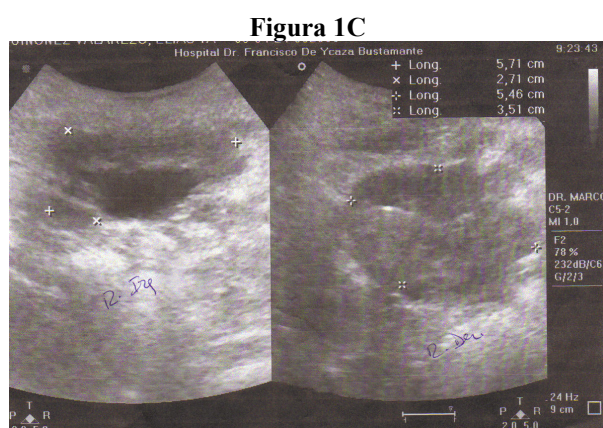


Imagen ecográfica obtenida 2 meses luego de la intervención quirúrgica donde podemos observar la notable mejoría de la recuperación del parénquima renal. Con medidas actuales de riñón derecho 54mm x 29mm y riñón izquierdo de 57mm x 27mm.

**Fuente:** departamento de imagenología, hospital del niño “Dr. Francisco de Ycaza Bustamante”.

El paciente no es muy regular en sus controles para determinar los siguientes pasos terapéuticos, pero los ecos que se han podido realizar, luego de la cirugía, demuestran recuperación del parénquima renal y el servicio de nefrología establece estabilidad en su función.

La última consulta en urología fue el 3 de agosto de 2009; a la edad de 2 años 2 meses. Se ordena su ingreso para evaluar su estado general realizar gammagrafía renal, cistografía actual, exámenes generales y decidir corrección quirúrgica de su pared abdominal, uréteres y testículos pero el paciente no ha ingresado. Foto 1, 2 y 3

Foto 1

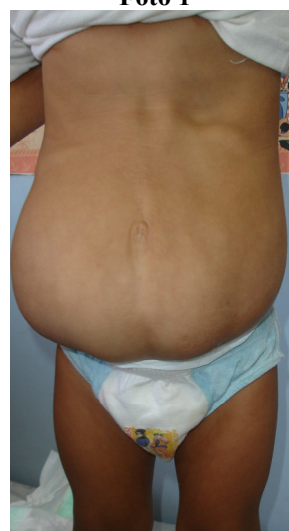

Imagen actual de paciente con 2 años 2 meses.

**Fuente:** hospital “Dr. Francisco de Ycaza Bustamante”.

Foto 2

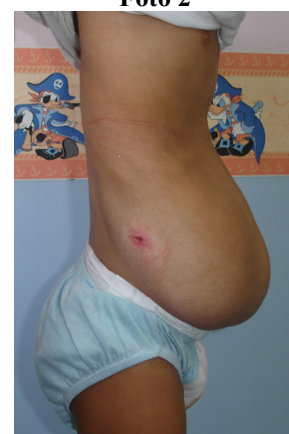

Imagen de paciente con 2 años 2 meses donde se observa ureterostomía cutánea derecha.

**Fuente:** hospital “Dr. Francisco de Ycaza Bustamante”.

Foto 3

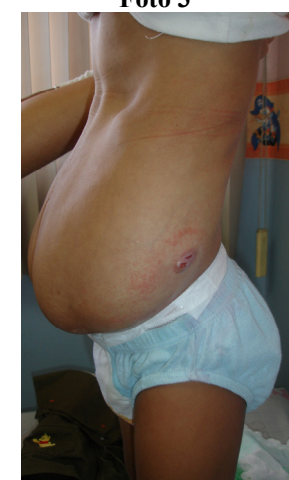

Imagen de paciente con 2 años 2 meses donde se observa ureterostomía cutánea izquierda.

**Fuente:** hospital “Dr. Francisco de Ycaza Bustamante”.

## Discusión

Paciente con síndrome de abdomen en ciruela pasa, con hipoplasia de la musculatura abdominal, vejiga hipotónica, uréteres dilatados y tortuosos (dolicomegauréter), hidronefrosis bilateral y criptorquidia bilateral.

Tradicionalmente los lactantes con el síndrome completamente desarrollado, presentan mal pronóstico en cuanto a la supervivencia a largo plazo. Un alto porcentaje muere debido a sepsis originada en vías urinarias y por insuficiencia renal. El oligohidramnios es la regla en general y esta alteración explica algunas de las complicaciones asociadas como las anomalías pulmonares que pueden llevarlo a la muerte<sup>10,11</sup>.

La gravedad del síndrome es variable y los pacientes pueden clasificarse en tres categorías.

1. Incluye a los recién nacidos con displasia pulmonar o renal graves, cualquiera de los cuales impide la supervivencia más allá de los primeros días de vida.
2. Tienen posibilidades de sobrevivir más allá del período neonatal, presentan dilatación generalizada de las vías urinarias e hidronefrosis, puede haber displasia renal pero es unilateral o de menor gravedad que los pacientes de la categoría 1.
3. Incluye a los lactantes con cierto grado de uropatía pero con parénquima renal aparentemente conservado, con poca ectasia urinaria y requieren escasa cirugía urológica reconstructiva<sup>11</sup>.

Por lo tanto el paciente descrito que ha llegado a los 2 años 5 meses de edad puede considerársele en la categoría 2.

En vista de los datos ecosonográficos de recuperación del parénquima renal con relativa buena diferenciación córtico-medular y nefrológicamente estable, se consideró que la cirugía a la que fue sometido le ha permitido superar su estado funcional anómalo perinatal, pasar los dos años de vida y estar en condiciones de continuar con:

1. Reconstrucción de sus sistemas ureterales.

2. Intentar orquidopexia bilateral, pues está en la edad que se considera límite para que no haya daño testicular.
3. Es el momento de realizar plastia abdominal para que su crecimiento general vaya de acuerdo al desarrollo de la pared abdominal, existiendo algunas técnicas que el cirujano deberá evaluar<sup>15</sup>.

Cuando se realizó la derivación se prefirió que ésta sea alta y no vesicostomía debido al gran espacio muerto de los uréteres tortuosos y a la posibilidad de que hubiese una estenosis uretero-vesical derecha.

Una consideración que vale la pena mencionar es que en los pacientes de categoría tres, puede haber tortuosidad ureteral en un lado y en el otro no, en cuyo caso se podría derivar solo el lado afecto para dejar la vejiga funcionante.

En nuestro caso, que la vejiga ha estado desfuncionalizada por más de dos años, es probable que haya habido una disminución de la capacidad vesical, lo cual beneficiaría al paciente que la tenía inicialmente dilatada.

Este caso en particular toma gran interés y hay que hacer todos los esfuerzos por corregir los problemas del niño ya que como en todos estos síndromes la conservación de sus funciones cerebrales son absolutas, pues nuestro paciente es un niño vivaz y elocuente que produce gran simpatía.

El servicio de urología está haciendo todos los esfuerzos por hospitalizar al paciente para continuar con su tratamiento ya que la literatura mundial nos refiere que mientras más temprano se corrijan las alteraciones, mejora el pronóstico y el niño se encuentra aún en el momento ideal para hacerlo, sobre todo por la recuperación de su función renal. Sin embargo, sus padres por sus condiciones socioeconómicas, no se muestran tan colaboradores como el caso amerita, reflejándose esto en lo poco frecuente que acude a los controles médicos pertinentes.

Es lamentable que por la situación socioeconómica de nuestro país, por ejemplo pacientes como éste no cuenten con un eco prenatal ya que hubiese sido de gran ayuda el diagnóstico prenatal de su patología.

**Referencias bibliográficas**

1. Pantoja, Manuel; Mazzi, Eduardo; Síndrome de Prune Belly; Revista de la Sociedad Boliviana de Pediatría; vol.39, No.3, Pág. 118-199. 2000.
2. Logroño, Roberto; Montero, José; Síndrome de Prune-Belly (vientre en ciruela) reporte de caso y revisión de literatura; Acta Medica Dominicana, julio-agosto, vol. 15, No 4, Pág. 130-135. 1993.
3. Pereira, Jaime; Saieh, Carlos; Syndrome Prune Belly; Revista Chilena Pediatría Mar-Apr; vol. 50, No.2, Pág.- 71-73. 1979.
4. Tuch, Barry; Smith, Taylor; Prune-Belly Syndrome: a report of twelve cases and review of the literature; The Journal of Bone and Joint Surgery,; Vol.60, No.1, Pág. 109-111. Enero 1978.
5. Bogart MM, Arnold HE, Greer KE. Prune-belly syndrome in two children and review of the literature. *Pediatr Dermatol.* Jul-Aug; 23(4):342-5. 2006.
6. Barriga J. Síndrome de Prune - Belly: comunicación de un caso clínico. *CartaMed. A.I.S. Boliv.*; 17(1):15-6, 2002.
7. Saraga Krzelj V, Zergollern L. the Prune Belly Syndrome. *Acta Med lugost.*; 43(3):223-33. 1989.
8. Rovner R; Prado de Cáceres A; Chahla R. Síndrome de Prune Belly: presentación de un caso. Consideraciones sobre diagnóstico ultrasónico y tratamiento. *Rev. Med. Tucumán.*; 6(4):202-9. 2000.
9. Lamela, Expósito; Síndrome Prune Belly: Presentación de un caso; Hospital Infantil Hermanos Cordové; Granma, Cuba; Agosto 2007.
10. Guirao, Olmedo, Ferrer-Ferrandis; Artículo de revisión; Revista iberoamericana de enfermería comunitario; Julio 2007.
11. Campbell, Walsh, Retik, Vaughan, Wein, Urología; Síndrome de abdomen en ciruela pasa, Tomo 3, Pág. 2310-2326, Editorial Médica Panamericana, 2005.
12. Mirna Pilar Aguilera Bauzá, Raúl Peña Pérez, Juan Romelio Ramírez Prieto, Rafael Martínez; Diagnóstico y evolución de las malformaciones congénitas del riñón y vías urinarias. 1999-2005; Hospital Pediátrico Universitario Provincial "Octavio de la Concepción de la Pedraja". Correo Científico Médico de Holguín. 2008.
13. Víctor Dezerega P., Edgardo Corral S., Waldo Sepúlveda L. Diagnóstico prenatal de malformaciones urinarias; Centro de Medicina Fetal, Departamento de Obstetricia y Ginecología, Clínica Las Condes, Santiago; Unidad de Ultrasonografía, Servicio de Obstetricia y Ginecología, Hospital Regional, Rancagua y Grupo de Interés en Medicina Fetal; Revista Chilena de Ultrasonografía. Volumen 3/ N°4/ 2000.
14. Gugliota A, Reis LO, Alpendre C, Ikari O, Ferreira U; Hidronefrosis neonatal en niños con hidronefrosis diagnosticada prenatalmente: ¿cirugía o tratamiento médico?; Servicio de Urología, Universidad Estatal de Campinas UNICAMP, Campinas, São Paulo, Brazil. 2008.
15. Liguori, Riberto; Barroso, Ubirajara Jr; Matos, Joao; Ottoni, Sergio; Garrone, Gilmar; Demarchi, Guilherme; Ortiz, Valdemar; Macedo Antonio Jr; Elective Appendicovesicostomy in Association with Monfort Abdominoplasty in the Treatment of Prune Belly Syndrome; *International Braz J Urol* Vol. 32 (6): 689-696; Noviembre - Diciembre 2006.

**Dr. Solón Castillo Maldonado**

**Fecha de presentación: 27 de septiembre de 2010**

**Fecha de publicación: 25 de noviembre de 2010**

**Traducido por:** Estudiantes de la Carrera de Lengua Inglesa, Mención Traducción, Facultad de Artes y Humanidades. Responsable: Srta. María Agustina Cedeño