
Espndilitis anquilosante. Reporte de un caso.

Ankylosing spondylitis. A case report.

José Triana Santillán *
Alfredo Escala Maccaferri **
Jenny Díaz Peña ***
Ana Miño Garzón ****
Javier Dávila Quijano *****

RESUMEN

Las espóndilo artropatías (spa) son un grupo de condiciones inflamatorias crónicas, frecuentes y eventualmente discapacitantes. Son una familia de desórdenes interrelacionados, pero heterogéneos con diferentes manifestaciones clínicas. La espondilitis anquilosante (EA) es el prototipo de este grupo de patologías, caracterizadas por un compromiso articular axial y/o periférico, entesitis, ciertas manifestaciones extra-articulares características y una fuerte asociación genética con el HLA - B27. La afectación de otros miembros de la familia del paciente es otra característica importante. La espondilitis o espóndilo artritis anquilosante es un reumatismo inflamatorio crónico que afecta de forma predominante al esqueleto axial, pelvis, columna vertebral y tórax, en especial a las articulaciones sacroilíacas, su localización más constante y característica. También puede afectar a las articulaciones periféricas y algunos pacientes desarrollan manifestaciones extraarticulares. Los varones se afectan con mayor frecuencia que las mujeres en una proporción de 3-4:1. Su prevalencia varía en función de la frecuencia del antígeno HLA-B27 en la población analizada. La frecuencia más alta se ha encontrado en ciertas tribus de indios americanos, en especial los Haida, donde un 50% de la población general posee el HLA-B27. En la raza blanca se estima una prevalencia de 2 a 10 casos por 1.000 habitantes; esta cifra es inferior en las razas negra y oriental. A continuación se presenta el caso de una mujer de 50 años con lumbalgia crónica y diagnosticada como E.A.

Palabras clave: Espondilitis anquilosante. Columna vertebral. Klebsiella Pneumoniae.

SUMMARY

The spondyloarthropathies (spa) are a group of frequent chronic inflammatory conditions eventually disabling. They are a family of interrelated disorders, but they are heterogeneous with different clinical manifestations. Ankylosing spondylitis (AS) is the prototype of this group of diseases characterized by an axial and / or peripheral joint involvement, enthesitis, certain extra-articular manifestations and a strong genetic association with HLA - B27. The involvement of other relatives of patients is another important feature. Spondylitis or spondylo arthritis ankylosing, is a chronic inflammatory rheumatism which affects mainly the axial skeleton, pelvis, spine and thorax, especially the sacroiliac joints, its most frequent and characteristic location. It can also affect the peripheral joints and some patients develop extra-articular manifestations. Males are affected more often than females by a ratio of 3-4:1. Its prevalence varies depending on the frequency of HLA-B27 antigen in the population tested. The highest frequency has been found in certain American Indian tribes, especially the Haida Indians, where 50% of the general population has the HLA-B27. In Caucasians prevalence of 2 to 10 cases per 1,000 inhabitants is estimated; this figure is lower in black and oriental races. Here is the case of a 50 year old woman with chronic low back pain and diagnosed as AS.

Keywords: Ankylosing spondylitis. Spine. Klebsiella pneumoniae.

Introducción

La E.A. es una enfermedad inflamatoria crónica asociada al HLA-B27 pero de etiología desconocida, debido a una franca anquilosis de la columna vertebral, se presenta únicamente en estados tardíos de la misma y no ocurre en muchos pacientes con enfermedad leve.

La E.A. afecta principalmente articulaciones sacroilíacas y al esqueleto axial, aunque puede presentarse compromiso articular periférico como la uveítis anterior derecha, insuficiencia aórtica, compromiso neurológico y amiloidosis renal secundaria^{25,26}.

* Medico tratante, Unidad IESS, Bucay, Especialista en medicina interna. Posgrado medicina interna, Universidad Católica de Santiago de Guayaquil. 103

** Especialista en medicina interna, Profesor principal de la Facultad de Ciencias Médicas, Universidad Católica de Santiago de Guayaquil.

*** Médico tratante, Universidad Católica de Santiago de Guayaquil, área N° 5 M.S.P. Especialista en atención primaria de salud.

**** Posgrado de Pediatría, hospital "Dr. Carlos Gianantonio", Buenos Aires – Argentina.

***** Médico de hospital "Manglaralto", área N° 2.

Es una enfermedad compleja y debilitante con una prevalencia que alcanza el 0,9% de la población mundial y el comportamiento epidemiológico de la enfermedad puede variar en función del área geográfica, lo que parece explicarse por las prevalencias heterogéneas del HLA-B27 en diferentes poblaciones; en Japón se estima 9,5 casos por cada 100.000 habitantes, en los países nórdicos se presenta 1 de cada 200 sujetos caucásicos, con prevalencia del HLA-B27, es decir, el 16%; en africanos de raza negra y en japoneses, con una prevalencia del B27 menor al 1%; en árabes, judíos, armenios e iraníes, la frecuencia del HLA B27 es del 3 – 5%. En Latinoamérica son pocos los datos epidemiológicos al respecto^{2,10}.

Espondilitis anquilosante

Las primeras manifestaciones de la enfermedad aparecen entre la segunda y tercera década de la vida, aunque existe un subtipo de E.A. de aparición temprana (E.A. juvenil), los hombres se afectan dos y tres veces más que las mujeres. La columna vertebral y la pelvis se afectan más comúnmente en hombres, algo en pared torácica, caderas y pies. En contraste, las mujeres tienen más síntomas en rodillas, muñecas, tobillos caderas y pelvis.

La etiopatogenia no es bien conocida, sólo se relaciona con el aumento de niveles séricos de la IgG, así como estrecha relación con el HLA-B27, mayor actividad de células T, macrófagos y citoquinas proinflamatorias (interleuquina 1 beta (IL-1B), factor de necrosis tumoral (TNF-a) e interferon gamma (IFN-y) en el sitio de inflamación. No se ha encontrado ningún agente etiológico productor de la patología, pero la relación existente en el grupo de las SpA, sugiere que una bacteria entérica sería la desencadenante de la enfermedad en individuos genéticamente activos, sin embargo, se ha publicado la hipótesis del “Péptido artritogénico” el que indica que se debería a una respuesta inmune determinada genéticamente y desencadenada por factores ambientales en individuos predispuestos, bacterias gram negativas (ej. *Klebsiella Pneumoniae*) poseen antígenos similares al B27, que producen anticuerpos de reacción cruzada que se fijan a las células HLAB27 positivas que provocarían manifestaciones de la enfermedad^{1,14,20}.

Los síntomas suelen iniciarse en el esqueleto axial.

El dolor vertebral se localiza en cualquier segmento de la columna, aunque la región lumbar es la más afectada inicialmente. El paciente aqueja dolor lumbar de aparición insidiosa o subaguda, que surge después de largos períodos de reposo y sobre todo en la madrugada, despertándole y generando continuos cambios de postura o a levantarse de la cama. Es característica la rigidez vertebral matutina, que desaparece con la actividad física a lo largo de la mañana. La lumbalgia no tiene relación con los esfuerzos y es característica la alternancia de períodos de remisión completa o parcial del dolor con otros de exacerbación. La exploración de la columna lumbar puede ser normal en esta fase o mostrar una restricción de la movilidad como consecuencia de una contractura muscular paravertebral refleja y, por tanto, potencialmente reversible².

El síndrome sacroilíaco constituye una de las formas clásicas de presentación. Aparece dolor en el cuadrante superointerno de la nalga, que irradia a la cara posterior del muslo hasta la rodilla simulando una ciática. Con frecuencia es bilateral y es típico que el dolor salte de una a otra articulación sacroilíaca (sacroilitis basculante) y se exacerbe durante la madrugada. El dolor puede aumentar con la tos o estornudo y provocar cojera. El origen sacroilíaco del dolor se pone de manifiesto por las maniobras exploratorias de las articulaciones sacroilíacas. Es durante los primeros años de evolución cuando las maniobras sacroilíacas cobran interés. A medida que avanza el proceso, las articulaciones sacroilíacas tienden a anquilosarse y las maniobras resultarán negativas^{18,24}.

Más de la mitad de los pacientes desarrollan artritis periférica. Éstas se suelen presentar durante los primeros años de la enfermedad y pueden incluso anteceder al dolor vertebral en un período de tiempo extremadamente variable (de 1 a 20 años). La afección periférica es generalmente de carácter oligoarticular y predomina en extremidades inferiores. Las articulaciones más comprometidas son caderas, hombros, rodillas, tobillos, tarso y metatarsofalángicas. Las caderas se afectan hasta en un 40% de casos, generalmente de forma bilateral, y son causa de impotencia funcional importante. Las manifestaciones clínicas de entesitis, como la talalgia por tendinitis aquiliana o fascitis plantar, son frecuentes.

Las artritis periféricas, excluidas caderas y hombros, suelen cursar en forma de brote autolimitado, aunque no son raras las recidivas y en algunos casos son persistentes^{1,30}.

La lesión radiológica más precoz y característica es la sacroilitis⁹. Inicialmente puede ser unilateral, pero típicamente es bilateral y simétrica. Suele estar ya presente al inicio de la enfermedad, aunque en algunos casos puede tardar en aparecer varios años. En casos de apariencia dudosa es de utilidad la práctica de una tomografía computarizada o una resonancia magnética, que son más sensibles y permiten identificar lesiones no visibles en la radiografía convencional. La gammagrafía ósea es muy inespecífica y de limitada utilidad.

La lesión inicial característica en la columna vertebral es la erosión de los extremos anteriores de las plataformas vertebrales por entesitis en la zona de inserción del anillo fibroso discal en el cuerpo vertebral (signo de Romanus)². La erosión borra los extremos de la concavidad que forma la cara anterior del cuerpo vertebral y conforma un cuerpo vertebral cuadrado (squaring). Con el tiempo la osificación reactiva invade las fibras más externas del anillo fibroso discal y tiende a formar un puente entre dos vértebras contiguas: es el denominado sindesmófito, que suele aparecer inicialmente en la zona de transición dorsolumbar. En fases avanzadas la sindesmofitosis se aprecia a lo largo de toda la columna, que adopta un contorno ondulado (columna salomónica o en caña de bambú). En algunos casos la erosión de las inserciones del anillo discal se generaliza a las plataformas vertebrales de dos vértebras contiguas dando una imagen de discitis. La artritis interapofisaria posterior es característica; en la región cervical la sinóstosis de dichas articulaciones es, con frecuencia, la primera lesión visible en la espondilitis^{20,27}.

Mientras la presencia de sacroilitis es prácticamente constante e incluso necesaria para realizar el diagnóstico, las demás alteraciones de la columna no siempre existen, y están en función de la gravedad de la enfermedad y de su tiempo de evolución.

La cadera es la articulación periférica que se afecta con mayor frecuencia. La progresión a la anquilosis es rara, aunque se puede observar si el paciente ha estado inmovilizado.

En las demás articulaciones las imágenes radiológicas suelen diferir de las de la artritis reumatoide e incluyen: lesiones asimétricas, escasa osteoporosis periarticular, presencia de periostitis, tendencia a la anquilosis y escasas erosiones y deformidad residual. La calcaneítis con erosiones y esclerosis es frecuente, incluso en ausencia de síntomas locales.

No existe ningún parámetro específico en el laboratorio. La VSG o la proteína C reactiva están aumentadas en un porcentaje variable de casos, y su correlación es escasa con la actividad clínica de la enfermedad. El factor reumatoide es negativo. El líquido articular es inflamatorio con pleocitosis variable y predominio de polimorfonucleares²⁶.

El diagnóstico es clínico y radiológico. Es necesaria la presencia de síntomas axiales junto a la demostración de una sacroilitis radiológica, generalmente bilateral y simétrica. Los criterios diagnósticos utilizados son los de Nueva York, formulados en 1966 pero modificados después en 1984 por la insensibilidad e inespecificidad de dos de ellos^{3,9,18}. Así, la versión modificada incluye tres criterios clínicos y uno radiológico: **1.** Dolor lumbar y rigidez de más de tres meses de duración que mejora con el ejercicio y no se alivia en reposo. **2.** Limitación de la movilidad de la columna lumbar en ambos planos, frontal y sagital. **3.** Limitación de la expansión torácica según valores normales corregidos en función de la edad y sexo. **4.** Sacroilitis bilateral de grado 2 o superior o bien unilateral de grado 3-4.

Se considera espondilitis anquilosante definida si el criterio radiológico se asocia como mínimo a uno de los criterios clínicos. Se considera espondilitis anquilosante probable cuando existen los tres criterios clínicos o bien el criterio radiológico sin ningún signo o síntoma que satisfaga los criterios clínicos, amén de excluir otras causas de sacroilitis^{3,18}. La valoración de los cambios radiológicos en articulaciones sacroilíacas se hace en función del grado de borrosidad de los márgenes articulares y la presencia de esclerosis, erosiones y pinzamiento. Así se distinguen los siguientes grados: 0, normal; 1, dudoso; 2, sacroilitis mínima; 3, sacroilitis moderada; 4, anquilosis². Es importante señalar que existen pacientes con signos o síntomas sospechosos de espondilitis, que no acabarán cumpliendo dichos criterios hasta años después de iniciados los síntomas. Muchos de estos pacientes son catalogados de espondiloartropatía

indiferenciada y, si los síntomas se inician en la infancia, de artritis crónica juvenil^{24,29}. El HLA-B27 no tiene valor diagnóstico por sí mismo. No obstante, puede ser útil en fases iniciales de la enfermedad, cuando la historia clínica es atípica o la sacroiliitis no es evidente. En estos casos, la presencia del B27 incrementa el índice de sospecha y obliga a un seguimiento del paciente⁵.

Criterios clasificatorios

El diagnóstico de la E.A. es eminentemente clínico, apoyado en hallazgos característicos de los rayos X. Sin embargo, se han utilizado criterios clasificatorios para la enfermedad, para tratar de mejorar la sensibilidad en el diagnóstico, descritas en las tablas 1, 2, y 3.

Tabla 1
Compromiso en la radiografía de pelvis simple en pacientes con E.A. según grado de severidad

Grado 0:	Normal
Grado 1:	Sospechosa de sacroiliitis
Grado 2:	Sacroiliitis mínima
Grado 3:	Sacroiliitis moderada
Grado 4:	Anquilosis

Tabla para evaluar grado de sacroiliitis.

Fuente: Molina, J.; Anay, J.: Reumatología, sexta edición; 18: 180-187, 2005.

Tabla 2
Características de la lumbalgia inflamatoria sugestivas de espondilitis alquilosante

1. Comienzo de dolor lumbar antes de los 40 años de edad.
2. Inicio insidioso.
3. Persistencia del dolor por 3 meses.
4. Dolor asociado con rigidez matutina.
5. Mejoría del dolor con el ejercicio.

Escala para medir las características inflamatorias.

Fuente: Molina, J.; Anay, J.: Reumatología, sexta edición; 18: 180-187, 2005.

Tabla 3
Criterios de New York modificados para espondilitis alquilosante, 1984

1. Dolor lumbar de 3 meses de duración que mejora con el ejercicio y no con el reposo.
2. Limitación de la columna lumbar en planos sagital y frontal.
3. Expansión torácica limitada de acuerdo con los valores normales para edad y sexo.
4. Sacroiliitis bilateral grados 2 a 4.
5. Sacroiliitis unilateral grados 3 – 4.

Se clasifica como E.A. si el paciente presenta sacroiliitis grado 3 ó 4 bilateral o 2 ó 4 más cualquier otro criterio.

Fuente: Khan, M.: Thoughts concerning the early diagnosis of alkylosing spondylitis and related diseases. Clin Exp Rheumatol; 20 (suppl. 28): s6-s10. 2002.

Tratamiento

La mayoría de los pacientes con E.A. padecen una enfermedad leve con buen pronóstico funcional y sólo requieren manejo sintomático asociado a la fisioterapia (fortalecimiento muscular, hidroterapia y ultrasonido con aine local)⁷.

Los AINES vía oral son la primera línea de tratamiento farmacológico, se debe utilizar las dosis óptimas para alcanzar el efecto anti-inflamatorio y no puramente analgésico, en segunda línea tenemos los COX2, tiene un mejor perfil de efectos secundarios. Los corticoides en uso vía oral, infiltración local o venosa y algunos inmunomoduladores considerados DMARDs, son utilizados en caso de fracaso con los AINES. La sulfasalazina (2-3g/d, V.O.) junto al metotrexato, han mostrado eficacia en pacientes con E.A. Las terapias biológicas dirigidas al bloqueo del factor de necrosis tumoral alfa, son eficaces y seguras en estos pacientes. El etanercept o el infliximad en combinación con el metotrexato son utilizados en las formas persistentemente activas de E.A. y refractarias al tratamiento convencional^{5,11,31}. La cirugía puede estar indicada.

Pronóstico

El curso clínico e historia natural de la enfermedad es variable de un paciente a otro³¹. Mientras algunos pacientes progresan de forma más o menos rápida hacia la anquilosis, muchos tienen formas asintomáticas, que pueden prolongarse a lo largo de toda la vida del sujeto, sin apenas ocasionar un mínimo trastorno o cursar con exacerbaciones y remisiones espontáneas, aunque pocas veces totalmente definitivas, que son compatibles con una vida normal. En un estudio sobre 51 pacientes, con una media de seguimiento de 38 años, sólo el 41% presentaba anquilosis vertebral importante que habitualmente no afectaba a la capacidad funcional, ya que ésta era buena (grado I y II) hasta en el 92% de los casos. Los primeros años de la enfermedad tienen significación pronóstica, ya que durante este período la progresión de la rigidez vertebral es más manifiesta. Los casos con inicio de los síntomas antes de los 16 años y artritis periférica, en especial de la cadera, tienen peor pronóstico^{3,16}. Existe un leve exceso de mortalidad que vendría determinada por complicaciones propias de la enfermedad (neurológicas, insuficiencia aórtica) y

especialmente por la amiloidosis renal secundaria; un 13% de muertes en esta enfermedad puede atribuirse a esta última complicación.

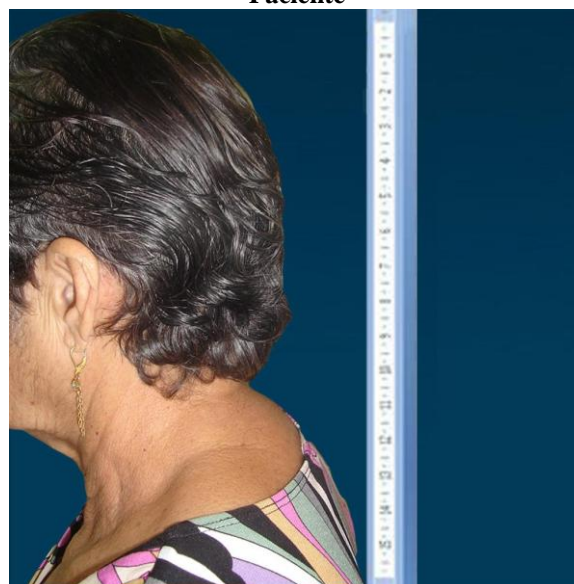
El aparente mejor pronóstico observado durante estos últimos años puede atribuirse a varios factores, como la identificación de formas asintomáticas que anteriormente pasaban desapercibidas, a un hipotético cambio en la expresión clínica de la enfermedad y posiblemente también al efecto del diagnóstico y tratamiento especializado temprano^{3,31}.

Caso clínico, foto 1

- Paciente femenino de 50 años de edad.
- APP: H.T.A – Gastritis crónica y artrosis.
- Habita con su familia en casa de cemento con todos los servicios básicos.
- Labora por 35 años en tabacalera.
- Es conocida en el servicio de consulta externa de la unidad de atención ambulatoria IESS del cantón Bucay.
- Presenta cuadro clínico caracterizado por dolor lumbar crónico más de 25 años, dolor que al inicio era de mediana intensidad; con el paso de los años se intensifica, se localizada en región lumbosacra y posteriormente se irradia a zonas pélvicas y luego aparece dolor en ambas rodillas, pero más acentuado en la izquierda.
- Al examen físico general: paciente de raza mestiza, poco activa, electiva, reactiva, consciente. Regular estado nutricional, hidratada, afebril, facies dolorosa.
- Es muy notorio el dolor que se presenta en región lumbosacra y en rodilla izquierda a la marcha.
- Al examen físico regional: normocéfalo, cuello sin adenopatías, rigidez muscular en columna cervical, puntos paravertebrales dolorosos y también en caderas, de larga data que incluso aparece durante las noches mientras descansa, tórax simétrico, doloroso en las articulaciones costo-esternales, campos pulmonares claros ventilados, ruidos cardiacos buen tono, rítmicos, no soplos.

- Abdomen blando depresible, no megalias, dolor en hipogastrio. Miembros inferiores, simétricos, rodilla izquierda presenta dolor y una goniometría a la flexión de 134°, se aprecia edema de esta articulación, además rigidez al levantarse, tobillos dolorosos y muy acentuados en ambos tendones de Aquiles.
- Escala visual análoga del dolor (E.V.A.) 8/10
- Distancia trago-pared: 16cms.
- Distancia occipucio-pared: 12,5cms
- Flexión lumbar lateral: 9cms.
- Examen neurológico presenta Glasgow 15/15.

Foto 1
Paciente



Fuente: autor.

Resultados de exámenes:

B.H.C.: Hto 40%; Hb 11,8 g/dL; G.B. 12.300 mm³; Segmentados 68%; Linfocitos 32%
Glicemia: 109 mg/dL; Urea: 45 mg/dL; Creatinina: 0.9 mg/dL; HDL: 387 mg/dL; TGO: 49 U/ml.

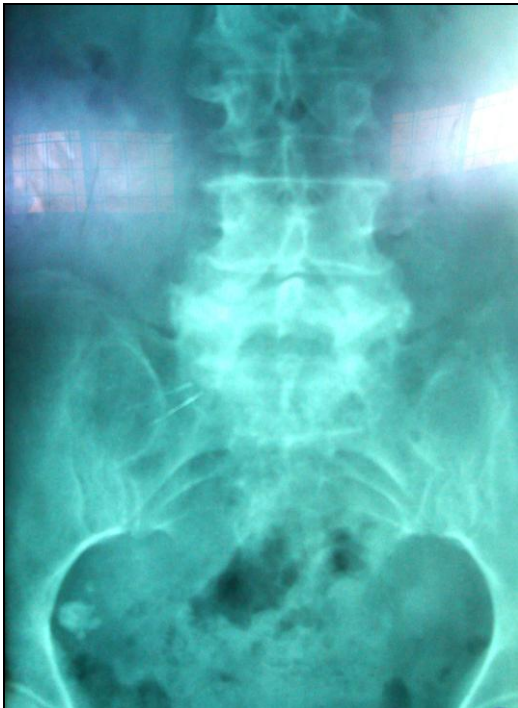Otras pruebas:

VSG: 20 mm en una hora P.C.R.: +++
Fosfatasa alcalina: 420 U/L (V.N. hasta 306)
HLA – B 27: positivo.

Densitometria ósea mineral, t-score, foto 2 y 3.

Columna lumbar -2.1
Cuello de fémur -1.5

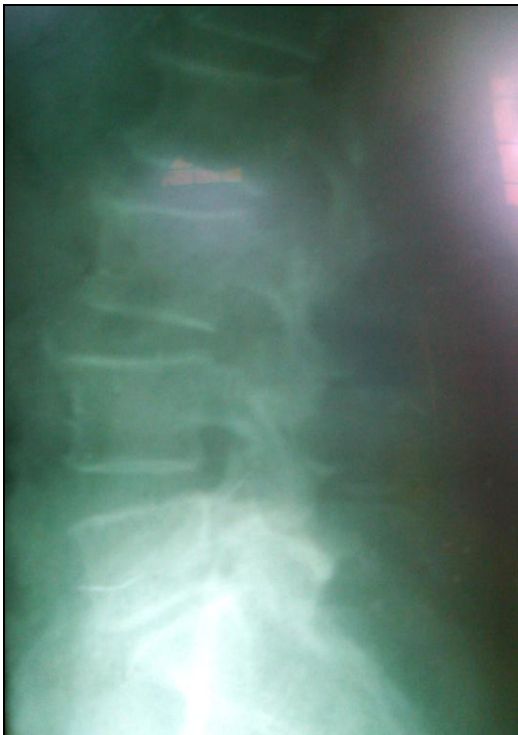Foto 2



Radiografía antero-posterior que muestra sacroilitis, con marcado compromiso simétrico en articulaciones sacroilíacas en las que también se aprecian esclerosis y erosiones.

Fuente: autor.

Foto 3



Radiografía lateral de columna lumbar, muestra sindesmofitos que llevan a cambios en la vertebras, tomando una forma cuadrada.

Fuente: autor.

El tratamiento médico fue:

Fisioterapia mantenida en arcos de movimiento y postural, fortalecimiento muscular e hidroterapia.

- Diclofenaco sódico tab. 50 mg BID
- Prednisona tab. 10 mg v.o. C/D. Por 4 días; luego 5 mg cada día (mantenimiento)
- Pregabalina tab. 75 mg v.o. C/D.
- Metotrexato tab. 7,5 mg v.o. cada semana.
- Acido fólico tab. 1 mg v.o. C/D.
- Omeprazol cap. 20 mg v.o. C/D.

Actualmente luego de 9 meses de tratamiento, la paciente se encuentra en mejores condiciones clínicas, el dolor en columna, regiones sacroilíacas y rodillas es de 3/10 según E.V.A. La goniometría en rodilla izquierda es de 138°. Tolera el decúbito mientras realiza el descanso nocturno.

Mejora su calidad de vida y se reintegró a su fuente de trabajo, pero con horario laboral disminuido.

Se encuentra en estudios inmunológicos y de imágenes para posibilidad de inicio terapéutico con biológicos anti-TNF.

Discusión

La valoración, diagnóstico y terapéutica del paciente con espondilitis anquilosante, se constituye en uno de los mayores desafíos para los médicos; el diagnóstico clínico se confirma por los Rx^{2,8,10}.

La afectación axial se presenta como espondilitis, espondilodiscitis y artritis de las articulaciones apofisarias, con dolor lumbar o en nalgas de carácter inflamatorio como síntoma principal. La discitis aséptica, descrita por Andersson en 1937^{12,24}, es una manifestación poco frecuente de la E.A, se caracteriza por lesiones erosivas en la unión discovertebral de patogenia desconocida, en la que se han implicado, factores inflamatorios, entesopatía severa progresiva y factores mecánicos, como los desplazamientos vertebrales por la inestabilidad originada por la afección de las articulaciones interapofisarias o como la pseudoartrosis en relación con focos de fracturas adyacentes⁹.

En este caso en lo particular, toma gran interés, ya que se trata de una paciente con un diagnóstico tardío de espondilitis anquilosante, lo que le provocó una marcada discapacidad y mermó su calidad de vida.

La característica del compromiso radiológico es la sacroilítis o compromiso de la articulación sacroilíaca, se utiliza una radiografía antero-posterior de pelvis, útil para detectar cambios en este tipo de pacientes, de hecho estos tipos de cambios han sido categorizados de acuerdo con la severidad en la clasificación de New York para E.A. tabla 1^{11,24}.

La paciente presentó cambios inflamatorios en sus imágenes tomadas al momento de la primera consulta que se la atendió en nuestro servicio.

Los hallazgos radiográficos, con formación de erosiones y esclerosis del hueso subyacente, los cambios tienden a ser con mayor proporción en el lado ilíaco que sobre el lado sacro, debido a que el cartílago es más delgado en el primer lado que en el segundo.

En la columna se producen sindesmofitos, secundarios al proceso inflamatorio en la antesis, estos cambios hacen que en las vértebras, sobre todo en las lumbares tomen una forma cuadrada, los cambios avanzan y se presenta anquilosis de los cuerpos vertebrales, acompañados de la osificación de ligamentos. En fases tardías la columna adopta una forma característica denominada "columna de bambú" en otros sitios como el calcáneo, tuberosidades isquiáticas, crestas ilíacas y trocantes femorales se producen procesos inflamatorios con entesis²³.

La paciente descrita en este estudio, presentaba un avanzado proceso inflamatorio en región sacroilítis, columna dorsolumbar y rodilla izquierda.

Las recomendaciones del Ankylosing Spondylitis Working Group (grupo ASAS)^{9,21,24} y del Consenso de la Sociedad Española de Reumatología para el tratamiento de las espondiloartritis con inhibidores del factor de necrosis tumoral aconsejan evaluar la movilidad espinal entre las medidas de respuesta al tratamiento. Es conocida la variabilidad clínica entre los reumatólogos al realizar este tipo de determinaciones. Recientemente, el grupo GRESSER (grupo español para el estudio de espondiloartropatías)⁶ ha creado en este país una escuela para mejorar entre los reumatólogos el conocimiento en el área de las espondiloartritis. Uno de sus objetivos es la estandarización en la forma de realizar las mediciones en este grupo de enfermedades. Este documento resume la

actividad desarrollada en un reciente taller con una detallada descripción de los procedimientos seguidos para cumplir cada una de las mediciones importantes que afectan al esqueleto axial. Con este texto esperamos contribuir a la deseada estandarización en el campo de la metrología de las espondiloartritis¹¹.

La radiografía simple de pelvis y columna vertebral es el método empleado para valorar el daño estructural en los pacientes con E.A. Existen diferentes escalas radiológicas de valoración; entre las más empleadas destacan BASRI (Bath Ankylosing Spondylitis radiology Index) y mSASSS (modified Stoke Ankylosing Spondylitis Spine Score)^{7,23}. BASRI por su sencillez parece más adecuada para la valoración radiológica habitual (práctica clínica), mientras que respecto a las lesiones espinales crónicas como esclerosis, sindesmofitos y puentes óseos, no hay cambios significativos tras el tratamiento con biológicos anti-TNF. Las lesiones inflamatorias agudas de las articulaciones sacroiliacas muestran una regresión moderada pero no significativa tras tratamiento con Etarnecep^{1,9,12}.

El presente caso es una paciente sexo femenino donde nos llama la atención, el dolor crónico en región lumbosacra de más o menos 25 años y solo es tratada con AINES; no tuvo una mejoría aceptable. El interés relevante de nuestro estudio reside en la importancia de un diagnóstico acertado, identificación de la enfermedad, el tratamiento oportuno y de forma temprana según las normas internacionales para pacientes con espondilitis anquilosante y así, evitar lesiones estructurales y degenerativas, cambios que en muchos de los casos son irreversibles.

Criterio clasificatorio del grupo europeo para estudio de espondiloartropatías^{9,18}.

<p>Dolor inflamatorio lumbar, o sinovitis (asimétrica, predominante en miembros inferiores) y uno de los siguientes: Historia familiar positiva Psoriasis Enfermedad inflamatoria intestinal Dolor en región glútea alternante Entesopatía Sensibilidad 77%, especificidad 87% Sumando: sacroilítis Sensibilidad 86%, especificidad 87%</p>

Conclusión

Aunque por lo general esta enfermedad sigue un curso benigno, su patrón de progresión es variable y previsible durante los 10 primeros años de la enfermedad, no obstante los pacientes con E.A. tienen una esperanza de vida reducida, la mortalidad en estos pacientes aumenta 1,5 a 4 veces comparada con la de la población general, la principal complicación encontrada es la fusión vertebral. Debido a su alta prevalencia, la E.A. genera un alto impacto económico y social.

Agradecimiento

En especial al Dr. Oscar Luis Rillo, Jefe del servicio de Reumatología del hospital de Agudos "Dr. Enrique Tornú", Buenos Aires, Argentina, por su apoyo y gran asesoría académica.

Referencias bibliográficas

1. Alcalde M, Acebes J, Cruz M, et al. Sonographic enthesitic index of lower limbs is a valuable tool in the assessment of ankylosing spondylitis. *Ann Rheum Dis.* 2007; 66: 1015 – 9.
2. Álvarez I, Lopez de Castro J. HLA-B27 and immunogenetics of spondyloarthropathies. *Curr Opin Rheumatol.* 2000; 12: 248-53.
3. Asim M. Update on spondyloarthropathies. *Ann Intern Med.* 2002; 136: 896-907.
4. Balint P, Kane D, Wilson H, et al. Ultrasonography of enthesal insertions in the lower limb in spondyloarthropathy. *Ann Rheum Dis.* 2002; 61:905–10.
5. Barkham N, Keen H, Coates L, et al. Clinical and imaging efficacy of infliximab in HLA-B27-Positive patients with magnetic resonance imaging-determined early sacroiliitis. *Arthritis Rheum.* 2009; 60: 946–54.
6. Breban M, Ravaud P, Claudepierre P, et al. Maintenance of infliximab treatment in ankylosing spondylitis: results of a one-year randomized controlled trial comparing systematic versus on-demand treatment. *Arthritis rheum.* 2008; 58:88–97.
7. Collantes E, Fernández J, García-Vicuña R, et al. Actualización del consenso de la Sociedad Española de Reumatología sobre el uso de antagonistas del TNF α en las espondiloartritis, incluida la artritis psoriásica. *Reumatol clin.* 2007; 3(Supl2):S60–71.
8. De Miguel E, Cobo T, Muñoz-Fernández S, et al. Validity of enthesis ultrasound assessment in spondylarthropathy. *Ann Rheum Dis.* 2009; 68:169–74.
9. Dougados M, Van der Linden S, Jhulin R, et al. The European Spondyloarthropathies Study Group preliminary criteria for the classification of Spondyloarthropathy. *Arthritis rheum.* 1991; 34: 1218.
10. D'Agostino M, Said-Nahal R, Hacquard-Bouder C, et al. Assessment of peripheral enthesitis in the spondyloarthropathies by ultrasonography combined with power Doppler. A cross-sectional study. *Arthritis Rheum.* 2003; 48:523–33.
11. Elsevier D. reumatología clínica, manejo del paciente con espondiloartritis anquilosante en remisión parcial con tratamiento biológico: ¿es posible suspender el tratamiento?. 2010; 6S1: 47-50.
12. Filippucci E, Zehra A, Karadag O, et al. Reliability of high-resolution ultrasonography in the assessment of Achilles tendon enthesopathy in seronegative spondylo-arthropathies. *Ann Rheum Dis.* 2009; 68:1850–5.
13. Haibel H, Rudwaleit M, Listing J, et al. Efficacy of adalimumab in the treatment of axial spondylarthritis without radiographically defined sacroiliitis: results of a twelve-week randomized, double-blind, placebo-controlled trial followed by an open-label extension up to week fifty-two. *Arthritis rheum.* 2008; 58:1981–91.
14. Hills B, Ethell M, and Hodgson D. Release of lubricating synovial surfactant by intra-articular steroid. *British journal of rheumatology.* 1998; 37(6):649-52.
15. Jones S, Porter J, Garret S, et al. A new scoring system for the bath ankylosing spondylitis Metrology Index (BASMI). *J Rheumatol.* 1995; 22:1609.
16. Joshua F, Lassere M, Bruyn G, et al. Summary findings of a systematic review of the ultrasound assessment of synovitis. *J. Rheumatol.* 2007; 34:839.
17. Khan M. Thoughts concerning the early diagnosis of alkylosing spondylitis and related diseases. *Clin Exp Rheumatol.* 2002; 20 (suppl. 28): s6-s10.

18. McGonagle D, Mazo-Ortega H, Benjamin M, et al. Report on second international entesis workshop. *Arthritis rheum.* 2003; 48: 53.
19. Maksymowych W, Mallon C, Richardson C, et al. Development and validation of the Edmonton ankylosing spondylitis metrology index. *ArthritisRheum.* 2006; 55:575–82.
20. Miceli-Richard C, Van der Heijde D, Dougados M. Spondyloarthopathy for practicing rheumatologists: diagnosis, indication for disease controlling antirheumatic therapy. And evaluation of the response. 2003; *Rheum Dis Clin NA.*
21. Sieper J, Rudwaleit M, Boonen A, et al. Ankylosin Spondylitis: an overview, *Ann Rheum Dis.* 2002; 61 (suppl III): iii8-iii18.
22. Kiris A, Kaya A, Ozgocmen S, et al. Assessment of enthesitis in ankylosing spondylitis by power Doppler ultrasonography. *Skeletal Radiol.* 2006; 35:522–8.
23. Maldonado J. *Reumatología, Espondilitis anquilosante, I edición.* 2000; 336-345.
24. Maksymowych W, Chiowchanwisawakit P, Clare T, et al. Inflammatory lesions of the spine on magnetic resonance imaging predict the development of new syndesmophytes in ankylosing spondylitis: evidence of a relationship between inflammation and new bone formation. *Arthritis rheum.* 2009; 60:93–102.
25. Mulero J. Diagnóstico precoz de espondiloartritis. *Reumatol Clin.* 2007; 3 (Supl 2):S15–8.
26. Muñoz-Fernández S, DeMiguel E, Cobo-Ibañez T. Enthesis inflammation in recurrent acute anterior uveítis without spondyloarthritis. *Arthritis rheum.* 2009; 60:1985–90.
27. Pedersen S, Sørensen I, Hermann K, et al. Responsiveness of the ankylosing spondylitis disease activity score (asdas), and clinical and magnetic resonance imaging measures of disease activity in a 1 year follow-up study of patients with axial spondyloarthritis treated with tnf- α inhibitors. 2009; *Ann Rheum Dis.*
28. Revell P, Mayston V, Lalor P, et al. The synovial membrane in osteoarthritis: a histological study including the characterisation of the cellular infiltrate present in inflammatory osteoarthritis using monoclonal antibodies. *Ann Rheum Dis.* 1988; 47: 300-7.
29. Sieper J, Rudwaleit M, Baraliakos X, et al. The assesment of spondyloarthritis internacional society (asas) handbook: a guide to assess spondyloarthritis. *Ann rheum dis.* 2009; 68(Suppl 2):ii1–44.
30. Torrente V, Gratacós J, Juanola X, et al. Infliximab withdrawal in patients with spondyloarthritis who presented criteria of clinical disease remision. An open study of clinical practise (REMINEA). *Arthritis Rheum.* 2009; 60:S668–9.
31. Van der H, Landewe´ R, Feldtkeller E, et al. Proposal of a linear definition of the Bath Ankylosing Spondylitis Metrology Index (BASMI) and comparison with the 2-step and 10-step definitions. *Ann Rheum Dis.* 2008; 67: 489–93.
32. Van der S, Van der H. Clinical aspects, outcome assessment, and management of ankylosin spondylitis and posteteric reactive arthritis. *Curr Opin Rheumatol.* 2000; 12: 263-68.

Md. José Triana Santillán
Correo electrónico: drjtrianas@hotmail.com
Teléfono: 593-04-2476858; 091398029
Fecha de presentación: 27 de septiembre de 2010
Fecha de publicación: 30 de marzo de 2011
Traducido por: Lcda. Sara Rivadeneira,
Coordinadora de Pasantías de Traducción,
Facultad de Artes y Humanidades.



UNIVERSIDAD CATÓLICA
 DE SANTIAGO DE GUAYAQUIL