

---

# Esplenectomía por trauma cerrado de abdomen más paludismo vivax. A propósito de un caso

## Case review: Splenectomy in a acute abdomen posterior to a Trauma

Carmen Amelia Salazar Carranza \*  
Winston Ajoy Segarra \*\*

### Resumen

*Reporte de caso de un paciente con abdomen agudo posterior a un trauma contuso en el cuál se encontró al examen de laboratorio paludismo a vivax ++++. En este artículo nos permitimos demostrar el manejo clínico-quirúrgico realizado en un paciente con trauma esplénico grado 4 y paludismo vivax ++++, en el hospital cantonal León Becerra de Milagro haciendo hincapié en la importancia del diagnóstico clínico y semiología quirúrgica a pesar de los limitantes en los exámenes complementarios que tenemos en nuestro centro hospitalario, en el cual TAC no está al alcance de nuestro servicio de emergencia.*

**Palabra claves:** Esplenectomía, Trauma esplénico.

### Summary

*This is a report about a patient with acute abdomen posterior to a blunt trauma. In the laboratory exam done to the patient it was positive for P. vivax malaria. In this article we demonstrate the clinical-surgical management on a patient with fourth degree spleen trauma and positive for P. vivax malaria at Leon Becerra Hospital in Milagro. In spite of the limitations for complementary exams such as TAC which is out of our reach at our hospital we put special emphasis on the importance of a surgical - clinical diagnosis.*

**Keyword:** Splenectomy, Spleen Trauma

---

### Introducción

En la ruptura de cápsula o del parénquima esplénico se incluyen como causas:

Los traumatismos penetrantes y no penetrantes; se valora la tabla Moore la que clasifica la lesión en los siguientes grados:

**Grado 1:** Hematoma sub-capsular que no se expande <10%, laceración capsular sin sangrado <1cm en parénquima esplénico (8, 12, 14, 15, 17, 18, 21).

**Grado 2:** Hematoma sub-capsular que no se expande y compromete en un 10 al 50% del área, hematoma intraparenquimatoso no expandido <2cm de diámetro, sangrado capsular con laceración 1 a 3 cm sin compromiso vascular (8, 12, 14, 15, 17, 18, 21).

**Grado 3:** hematoma sub-capsular o intraparenquimatoso, sangrado subcapsular más hematoma o hematoma sub-capsular con más del 50% ruptura de glándula, hematoma intraparenquimatoso > de 2cm de diámetro, laceración parenquimatoso > de 3cm que incluye vasos

trabeculares (2, 8, 14, 15, 16, 17, 18, 21).

**Grado 4:** ruptura más hematoma intraparenquimatoso con sangrado activo, laceración que compromete vasos hiliares produciendo mayor desvascularización (> del 25% del volumen esplénico) (8, 12, 14, 15, 17, 18, 21).

**Grado 5:** Completo estallido de bazo, laceración hilar, con desvascularización completa de bazo (8, 12, 14, 15, 17, 18, 21).

Trauma operatorio(yatrogenia)  
Raramente eventos espontáneos  
En los desordenes hematológicos

La ruptura espontánea y/o asociada a trauma menor es una causa común de muerte en los pacientes con mononucleosis infecciosa y como segunda causa, la malaria en la cual el bazo está moderadamente aumentado con cápsula distendida y engrosada, motivo por el cual está más propenso a ruptura espontánea o traumática; se observa también zonas de infarto, áreas de hemorragia fibrosis e infiltrado de células mononucleadas (3, 4, 9, 17).

---

\* Médico residente de Maternidad y Cirugía, Hospital "León Becerra de Milagro". Guayas - Ecuador

\*\* Médico - Cirujano General. Jefe de Emergencia Hospital León Becerra de Milagro. Guayas - Ecuador

## Reporte de caso

Paciente de sexo masculino de 47 años, agricultor de estado civil, soltero; se presenta al servicio de emergencia del hospital León Becerra de Milagro con: dolor abdominal difuso de intensidad moderada, disnea de medianos esfuerzos, fiebre de 40°C de presentación matutina precedida de escalofrío y cefalea holocránea intensa. Paciente refiere antecedentes de caída hace 24 horas en estado etílico.

Paciente narra hábitos de alcoholismo +++, tabaquismo +++, cafeísmo +++, no refiere antecedentes patológicos personales ni familiares.

## Examen físico

Paciente taquipneico no tolera decúbito dorsal, sudoroso. Sus signos vitales al ingreso son TA 120/70 FR 30 por minuto, FC 100 por minuto, T 40°C, signo de Kehr, llama la atención la palidez marcada y generalizada.

A la palpación de abdomen se encuentra resistencia abdominal, signo de resistencia peritoneal, blumberg ++.

Se realiza: Radiografía estándar de tórax: Encontramos fisura de 10–11 costilla de hemitórax izquierda (figura 1).

**Figura 1**  
**Radiografía de tórax<sup>a</sup>.**

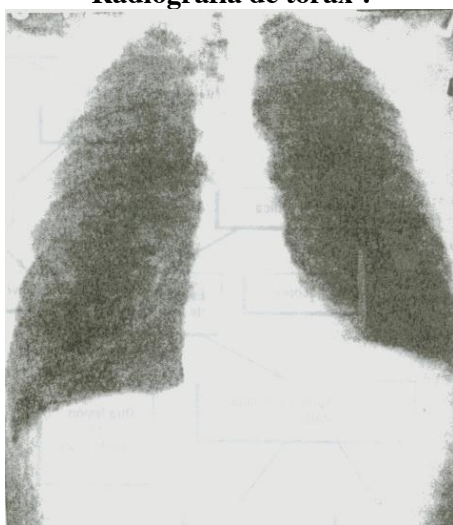


Fig.1: Se observa hemidiafragma izquierdo elevado. Aparente agrandamiento de zona esplénica.

<sup>a</sup> Radiografía tomada al paciente antes de la intervención quirúrgica el 9 de diciembre del 2002.

Radiografía abdomen de pie: Hemidiafragma izquierda elevado presencia de niveles hidroaéreos aparente agrandamiento de zona esplénica. Ecografía abdominal: Revela presencia de líquido libre en cavidad abdominal y crecimiento de la glándula esplénica 120 x 63 mm (figura 2).

**Figura 2**  
**Ecosonografía abdominal<sup>b</sup>.**

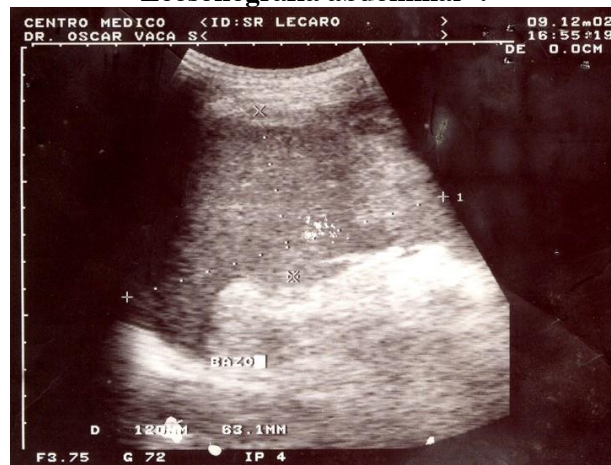

Fig.2: Se observa presencia de líquido libre en cavidad abdominal y crecimiento de la glándula esplénica 120 x 63 mm.

Examen de laboratorio:

Biometría hemática completa:

Leucocitos 3100 Segmentados: 50  
Eosinófilos: 3  
Hemoglobina 7.3 gr %  
Hematócrito 22%

Examen de gota gruesa: Plasmodium a vivax +++

Glicemia 60 mg/d

Tiempo de coagulación: 6' 10''

Tiempo de sangría 2' 30''

Con este diagnóstico clínico y exámenes complementarios se decide intervenir quirúrgicamente por diagnóstico presuntivo de abdomen agudo posible lesión esplénica traumática más paludismo vivax +++

## Tratamiento pre-quirúrgico

Se estabiliza hemodinámicamente al paciente: Se administra expansor plasmático y glóbulos rojos concentrados.

Antibióticoterapia: Quinolona (ciprofloxacina 200mg IV cada 12 horas).

<sup>b</sup> Ecosonografía tomada de la HC 1272 de los archivos del Hospital León Becerra de Milagro.

## Tratamiento quirúrgico

La ruptura espontánea requiere usualmente esplenectomía, la incisión de preferencia es la línea media (laparotomía exploradora) una vez llegado a la cavidad abdominal se encuentra abundante líquido de característica sanguinolenta en cantidad aproximada de 1000 cc, al revisar la glándula esplénica se encuentra laceración de 4 a 5 cm cara superior y en hilio esplénico (desprendimiento) manteniéndose fijada únicamente por el ligamento gastroesplénico mientras que los ligamentos esplenofrénico, esplenorrenal y esplenocólico se encontraban seccionados a la exploración abdominal. Se realiza esplenectomía; iniciamos disecando y clampeando el pedículo vascular y ligando con seda 2 / 0 y procedemos a extraer la glándula esplénica: se explora cavidad abdominal; encontramos hematoma a nivel de cola de páncreas y procedemos a realizar rafia con prolene 3/0; se revisa hemostasia, procedemos a lavar cavidad abdominal con solución salina al 0.9%, aspiramos todo el contenido y dejamos drenes en área subfrénica y celdilla esplénica; sacamos drenes por contravertura y fijamos a piel. Procedemos a suturar pared abdominal con puntos convencionales, peritoneo parietal y músculos rectos anteriores con catgut crómico 2/0, aponeurosis con vicryl 0, puntos separados, tejido celular subcutáneo con catgut simple 2/0 y piel nylon 3/0.

## Tratamiento post quirúrgico

Medidas generales: CSV,  
Balance hidroelectrolítico,  
Hematócrito de control: 9 gr%  
Hidratación con lactato de Ringer 3000 cc en 24 horas.  
Administrar unidad de sangre completa  
Antibioticoterapia: ciprofloxacina  
Metronidazol

Vacuna NEUMO 23 amp IM glutea al momento.  
Luego de iniciada movilización intestinal con canalización de flatos y ruidos hidroaéreos presentes a las 24 horas, se procede a administrar tratamiento antimalárico.

CLOROQUINA: Primer día 4 tab  
Segundo día 3 tab  
Tercer día 3 tab  
PRIMAQUINA 1 tableta por 14 días  
EX LABORATORIO al momento del egreso  
BHC 6000 mm  
Hb 12 gr%  
Glicemia 70 mg/dl  
Ex gota gruesa: negativo para plasmodium vivax.

## Discusión

En la gran mayoría de los traumas cerrados de abdomen, el órgano más afectado es el bazo, más aún teniendo en consideración que en este caso clínico, el paciente presentaba un cuadro clínico de paludismo vivax en la fase aguda en la cual se encuentra una esplenomegalia moderada con bazo de consistencia blanda y lleno de pigmento melánico con cápsula distendida y engrosada, observándose al microscopio sinusoides distendidos por glóbulos rojos y células mononucleadas; los eritrocitos están parasitados y adheridos a las paredes causando zonas de infarto. Esto hace que la glándula esplénica se encuentre con mayor riesgo de ruptura por trauma (1, 4, 7, 9, 11, 12, 13).

Actualmente han cambiado las estrategias para el tratamiento quirúrgico de las lesiones esplénicas, cada vez se tiende más a evitar la esplenectomía a favor de la preservación del bazo, ya sea de manera quirúrgica o no quirúrgica, esto se debe al conocimiento gradual cada vez mayor acerca de la función integral del bazo en la defensa inmunitaria del huésped (4, 7, 9, 14, 16, 17, 21).

En este caso clínico el paciente presentó signos y síntomas de hipovolemia con eco y radiografía de abdomen y tórax que reportan un hemoperitoneo; el paciente fue sometido a laparotomía exploradora inmediata considerando como tratamiento prequirúrgico establecer un acceso intravenoso adecuado, vigilancia perioperatoria, administración de antibiótico y transfusión sanguínea. A la exploración encontramos lesión del pedículo vascular; siendo por lo tanto encasillado en el grado 4 de la escala de trauma de Moore, siendo esta la causa para decidir una esplenectomía.

Es de mencionar que la infraestructura hospitalaria con la que contamos en nuestro hospital no es la más adecuada para realizar cirugía vascular que en este caso pudo haber sido una alternativa para preservación del bazo; tomamos la decisión de dejar drenes porque el paciente presentó una lesión de cola del páncreas, la cual fue reparada con una rafia primaria con material no absorbible, esto podría provocar una fuga de jugos pancreáticos. Otro motivo por el cual se tomó esta decisión es que al realizar la incisión quirúrgica, encontramos el bazo desprendido de sus medios de sustentación, pudiendo ser esta causa de algún tipo de sangrado a nivel de los mesos. El paciente evolucionó satisfactoriamente al tratamiento postoperatorio, no hubo infección de herida, se retiraron los drenes al cuarto día y se controló su cuadro de paludismo a las 48 horas postquirúrgico, actualmente el paciente se encuentra en condiciones clínicas estables siendo controlado por consulta externa periódicamente.

## Conclusión

El bazo es el órgano intra-abdominal que más comúnmente se lesiona en traumatismo contuso y/o penetrante teniendo en consideración que el paciente presentaba como enfermedad de base un paludismo vivax que en el desarrollo de su cuadro clínico se encontraba en su etapa aguda en donde se presenta una esplenomegalia volviendo a esta glándula susceptible de ruptura esplénica espontánea o traumática (2, 7, 11, 12, 13, 14, 19).

Estas lesiones esplénicas por trauma se acompañan de fracturas costales del tórax izquierdo. El bazo recibe el 5% del gasto cardiaco y un gran desgarró a través del órgano, puede extenderse al pedículo esplénico y causar distensión abdominal con hemoperitoneo y en ocasiones shock hipovolémico (10, 20, 21). Es posible que se formen hematomas sub capsulares que pueden mantener hemodinámicamente estable al paciente, pero estos pueden romperse y originar el fenómeno de ruptura tardía del bazo, siendo importante el diagnóstico y tratamiento inmediato para evitar la muerte del paciente (2, 6, 12, 15, 16, 19).

Si se sospecha de lesión de bazo; es obligatorio ingresar al paciente en una unidad de observación de emergencia; hay que realizar una buena historia clínica, así como delimitar el dolor siendo tan importante en este caso la clínica y semiología quirúrgica (5, 19). En este caso, el paciente evoluciona favorablemente a la intervención quirúrgica permaneciendo hospitalizado durante 7 días, se retiran los drenes de Pen Rouse al 3er día, fiebre y escalofrío provocados por el paludismo vivax fueron controlados a las 48 horas post cirugía con tratamiento antimalárico. Cabe destacar que el hospital León Becerra de Milagro es cantonal con limitante en los medios diagnósticos y en su infraestructura haciendo por lo tanto más relevantes para los médicos del hospital, el diagnóstico clínico y semiología quirúrgica.

## Referencias bibliográficas

1. Botero D: Parasitosis Humana. 2ª ed, Serigráficas, Medellín-Colombia 146-190, 1992
2. Doherty G: Washington Manual de Cirugía. Edición Original, Marfán Libros SC, Madrid-España 280-285, 1998

3. Espinoza R, Aguilera H: Cirugía del Traumatismo Esplénico. Rev Chil Cirugía, Chile 47 (1): 75-78, Feb/95
4. Espinoza R, Aguilera H, Plaza M: Cirugía del tratamiento Esplénico. Rev Chil Cirugía 47 (1): 75-78, 1995
5. Gómez A, Santa F, Gonzáles L, Gómez J: Complicaciones de la Esplectomía, Análisis de nuestra casuística. Rev Cirugía Española 69 (3): 38-43, 2001
6. Gómez A, Santos E: Complicaciones de la Esplectomía, Análisis de muestra cáustica. Cirugía Española, España 69 (3): 224-229, Marzo/0
7. Hansberg A: Cirugía de control de daños en tratamientos abdominales. Clínica Quirúrgica IV: 809-815, 1997
8. Hernández N, González S: Rotura espontánea esplénica relacionada con enfermedad pancreática. Cirugía Española, España 72 (6): 359-361, Dic/02
9. Klingshury D: Manual de Microbiología Médica. Edición Original, Ed Orientación SA de EC, 363-365, 1991
10. Legar L: Tratado de Técnicas Quirúrgicas. Toray-Asno SA, Barcelona - España, XIII: 309-323, 1996
11. Maingot S: Abdominal Operations. 2a ed, Appleton & Cancer Norwok, Connecticut-San Mateo- California II: 479-485, 1686-1698, 1993
12. Mattox K: Traumas. 4ª ed, Mc Graw-Hill Interamericana, México Vol I: 727-756, 2001
13. Morán C: Texto de Cirugía. Edición Original, Poligráfica, Guayaquil-Ecuador 629-633, 1991
14. Patiño D: Lección de Cirugía. 1ª ed, Ed Médica Internacional CTDA, Bogotá 883-888, 2000
15. Perera S: Cirugía de Urgencia. Edición Original, Ed Médica Panamericana, Argentina 301-320, 1997
16. Romero R: Tratado de Cirugía. 2ª ed, Interamericana Mc Graw-Hill, México, Tomo IV: 1837-1839, 1993
17. Sabiston D: Patología Quirúrgica. 15ª ed, Interamericana, México 1218-1227, 1999
18. Schrock T: Manual de Cirugía. 7a ed, El Manual Moderno SA, México DF 524-592, 1996
19. Schwartz S: Principios de Cirugía. 6ª ed, Interamericana Mc Graw Hill, México 217-219, 1480-1483, 1993
20. Way L: Diagnóstico y Tratamiento Quirúrgico. 1ª ed, El Manual Moderno SA, México DF 520-533, 1989
21. Zuidema G: Cirugía de aparato Digestivo. 3ª ed, Ed Médicas Panamericana, Buenos Aires- Argentina, Tomo III: 642-648, 1993

**Dra. Carmen Amelia Salazar Carranza**  
**Teléfonos: 593-04-2290974; 098074240**  
**Dr. Winston Ajoy Segarra**  
**Teléfonos: 593-04-2338751; 094492141**