

---

# Protocolo de manejo de hernia inguinal en el servicio de cirugía general del hospital Dr. Teodoro Maldonado Carbo, Guayaquil

## Protocol of handling of inguinal hernia in the service of general surgery of the Hospital Dr. Teodoro Maldonado Carbo, Guayaquil

Rafael Cuello Cuntó \*  
Herman Romero Ramírez \*\*

### Resumen

*Se propone un protocolo de manejo para la patología herniaria en el Servicio de Cirugía General del Hospital Dr. Teodoro Maldonado Carbo de Guayaquil, cuyo propósito es unificar criterios para el manejo de esta patología tan frecuente en nuestro medio; siendo el objetivo principal disminuir las recurrencias, que fluctúan entre 4 y 6% según las estadísticas mundiales; independientemente de las variables atribuibles al equipo quirúrgico y evaluación exacta de cada caso.*

*Como conclusiones podemos mencionar que la causa principal de recidiva es la tensión en la línea de sutura y que la técnica de Shouldice es la apropiada cuando existe defecto de la pared posterior. Este artículo resume una propuesta para el manejo de esta patología muy frecuente como resultado de la experiencia en este servicio.*

**Palabras claves:** Hernia inguinal, inguinocrural, anillo inguinal, ligamento de Cooper.

### Summary

*We intend to propose a protocol for handling a hernial pathology in the Service of General Surgery of the Hospital of the I.E.S.S of Guayaquil. Our purpose is to unify criteria for the handling of this pathology that is very frequent in our society. Our main objective is to lower recurrences that are between 4 and 6% according to world statistics independent from variables such as surgery equipment and the evaluation of each case.*

*As a conclusion the main cause of recurrence is the suture line tension. We also want to conclude that the Shouldice technique should be used when there is a defect on the posterior wall. This article summarizes a proposal of the handling of this pathology that is very frequent at our service.*

**Key words:** Inguinal hernia, crural hernia, inguinal ring, cooper's ligament.

---

### Introducción

Casi la mitad de los pacientes que se operan en el servicio de cirugía general tienen hernias en la región inguinocrural, que representan aproximadamente el 80% del total de los defectos herniarios. Del total de los pacientes, el 75% corresponden al sexo masculino que se operaron por patología herniaria en los últimos años; dichos datos estadísticos no han variado con el transcurso del tiempo.

La necesidad de estandarizar el tratamiento quirúrgico de la hernia, en virtud de la gran variación de los mismos y la de disminuir la elevada recidiva, ha motivado fundamentalmente la realización de este trabajo; sin embargo otras motivaciones inherentes son:

- Frecuencia elevada
- Repercusión laboral
- Costo asistencial presumiblemente alto
- Complicaciones postoperatorias que generan morbilidad
- Mala documentación en los protocolos operatorios
- Escaso seguimiento postoperatorio mediato
- Existencia de varias técnicas quirúrgicas

### Clasificación moderna de las hernias de la región inguinal

La clasificación más acertada es la señalada por Nyhus, para quien las bases para efectuar un ordenamiento de las patologías herniarias se fundamenta en: 1) Tamaño del anillo inguinal profundo e 2) Integridad de la pared posterior del conducto (8).

---

\* Médico tratante del Servicio Cirugía General Hospital Dr. Teodoro Maldonado Carbo del I.E.S.S – Guayaquil

\*\* Cirujano General, Ex Jefe de Guardia Cirugía Hospital Dr. Teodoro Maldonado Carbo del I.E.S.S- Guayaquil

Lesión Tipo I: Hernia inguinal indirecta con anillo profundo normal
Lesión Tipo II: Hernia inguinal indirecta con aumento del tamaño del anillo
Lesión Tipo III: Todos los defectos de la pared posterior
Lesión tipo IIIa: Hernia inguinal directa
Lesión Tipo IIIb: Hernia inguinal indirecta que produce aumento del tamaño del anillo profundo, más debilidad de la pared posterior (deslizamiento, escrotal)
Lesión Tipo IIIc: Hernia crural
Lesión Tipo IV: Hernias recurrentes

Para establecer la conducta quirúrgica más favorable en cada caso, es necesario definir el defecto según el tipo.

### Principios generales de la técnica quirúrgica en patología herniaria

- 1) Los elementos a suturar deben ser equivalentes, músculo con músculo, etc. Pero podemos suturar músculo con aponeurosis con material no absorbible y sin tensión, aunque la cicatriz sea pobre.
- 2) Las suturas deben anudarse sin tensión, para evitar los fenómenos isquémicos y desgarro tisular (10).
- 3) Entre los tejidos a suturar no debe interponerse tejido adiposo, para evitar una falsa sutura o dejar una eventual grieta herniaria.
- 4) No aplicar demasiado material extraño.
- 5) No realizar la reconstrucción de la pared posterior cuando ésta no sea necesaria.

Para el tratamiento de la **hernia tipo I**, lo fundamental de la operación es la resección del saco herniario lo más alto posible, para lo cual deberá aboedarse el músculo oblicuo mayor, pero a veces no es necesaria su apertura, excepto en aquellos casos en que la disección sea dificultosa (4).

Para las **hernias tipo II**, es decir aquellas hernias indirectas que tienen un defecto del anillo profundo, debemos proceder, luego de tratar el saco convenientemente, seccionando todas las expansiones del cremáster, lo que es necesario para poder exponer el cordón (2). Adicionalmente debemos ligar y seccionar los pequeños vasos funiculares que amarran el cordón en su sector inferior a la pared posterior. Luego se disecciona el anillo profundo con el cuidado de no lesionar los

vasos epigástricos; acto seguido se aplicará una sutura diferida al anillo para calibrarlo y desplazar el cordón hacia arriba y afuera; también puede realizarse una simple plicatura (3, 12).

Para las **hernias tipo III (a y b)** donde existe un defecto de la pared posterior puro o combinado con una hernia indirecta, debemos reparar el defecto y reforzar la pared posterior (14).

La hernia protruye directamente por la pared posterior, en este caso si el saco es sésil y la hernia poco voluminosa se practica una simple invaginación; si la hernia es muy voluminosa, resulta preferible resecar un casquete circular del saco y cerrar el orificio resultante de la fascia transversalis, teniendo mucho cuidado con la vejiga urinaria que se puede insinuar en la parte interna del defecto (6).

La técnica canadiense (Shouldice) exige una amplia abertura del plano músculo-aponeurótico para apreciar perfectamente la lesión y descartar cualquier otra. Sistemáticamente se divide el cremáster y se lo reseca para poder tener un buen campo sobre la pared posterior. Si es indirecta, liberamos del anillo profundo el cordón espermático y el saco herniario y podríamos dejarlo sin ligarlo (liberación y reducción) Si la hernia es directa no es necesario abrir el saco; caso contrario solo separarlo de la fascia transversalis y reducirlo mediante una sutura en jareta (9, 14).

La parte más importante del procedimiento es la reparación del piso del conducto llamada pared posterior (14). Se realiza incisión de la fascia transversalis desde el anillo profundo hasta la espina del pubis, quedando así formados dos colgajos: uno medial o superior que queda unido a la aponeurosis del transverso y otro lateral o inferior, que queda unido a la cintilla iliopúbica; en este momento se deben cumplir dos requisitos:

- 1) Los colgajos deben estar bien definidos.
- 2) Si se encuentra debilitado, buscar el sitio donde se encuentre más consistente.

La reparación se refiere a una técnica de imbricación de la fascia transversalis con la participación de las estructuras vecinas a ella. Son dos suturas continuas con material de monofilamento, que constituyen cuatro líneas, deben ser continuas porque reparten la tensión uniforme y no dejan brechas (6).

**Primera línea de sutura** comienza a nivel de la espina del pubis, uniendo el borde libre del colgajo inferior de la fascia transversalis al borde lateral de la vaina del recto anterior, continúa en forma de surget con una o dos tomas más en la vaina del recto y luego uniendo dicho borde libre a la arcada del transverso hasta llegar al cordón espermático. De este modo se traslada el colgajo inferior hacia adentro y arriba, por debajo del colgajo superior; al llegar al cordón, se estrecha el anillo y se incluye en él al muñón del cremáster.

**Segunda línea de sutura**, consiste en una sutura continúa hacia la espina del pubis, uniendo ahora el borde libre del colgajo superior a la cintilla iliopúbica, al llegar al pubis, se anuda el surget con el cabo corto del primer nudo, completando la primera sutura; de esta manera se ha eliminado el defecto directo.

**Tercera línea de sutura** une las fibras conjuntas del oblicuo menor y transverso al ligamento inguinal y superficie posterior del oblicuo mayor. Este plano refuerza el anterior y elimina todo espacio muerto.

**Cuarta línea de sutura** comienza a nivel del orificio inguinal profundo uniendo el plano transverso-oblicuo menor al ligamento inguinal, llega a la espina del pubis y vuelve uniendo las mismas estructuras a un plano algo más superficial, hasta llegar al cordón espermático donde se anuda con el cabo corto del primer nudo, completando la segunda sutura. El cordón espermático queda en su posición habitual, retroaponeurótico (14).

Para las **hernias tipo IIIc o crural** recomendamos la técnica de Mc Vay, pues ataca directamente la pared posterior y aplica estructuras anatómicamente compatibles; el procedimiento es el siguiente:

Abrimos la aponeurosis del oblicuo mayor en forma habitual para exponer el canal inguinal, el bulto herniario se desprende de su posición subcutánea y se lo sigue hacia la base del saco donde desaparece en la fosa oval (depresión de la fascia transversalis junto a la vena femoral) liberamos completamente el cordón espermático o el ligamento redondo según sea el caso (1).

Realizamos una incisión en la fascia transversalis a la altura de la fascia crural hasta el ligamento de

Cooper y retraemos el contenido del saco mediante maniobras combinadas con pulsión por vía crural (inguinalización de la hernia). Una vez reducida, nos encontramos con un saco herniario directo en posición preperitoneal y de características diverticulares. Es recomendable abrir siempre este saco porque su contenido puede ser muy diverso; además nos permite observar completamente la pared posterior y el anillo inguinal profundo (1, 11).

Para reparar la hernia se reconstruye el ancho normal de la inserción de la pared inguinal posterior en el ligamento de Cooper. Se colocan puntos separados que aproximan la pared inguinal posterior al ligamento de Cooper hasta llegar por fuera a pocos milímetros de la vena femoral. El próximo punto se llama de transición porque marca este paso entre el ligamento de Cooper ubicado profundamente y la hoja anterior de los vasos femorales ubicada más superficialmente (1, 15).

Para la **hernia inguinal recurrente o lesión tipo IV** hay que recordar que estamos aplicando un implante para sustituir el tejido debilitado y no estamos aplicando ningún refuerzo, caso contrario no debería ser necesario aplicarlo. Aunque existen en el arsenal terapéutico buenas alternativas, consideramos ventajoso el uso de mallas no reabsorbibles (5, 8, 13). Para el éxito de esta reparación es necesario que se cumplan los siguientes requisitos (7):

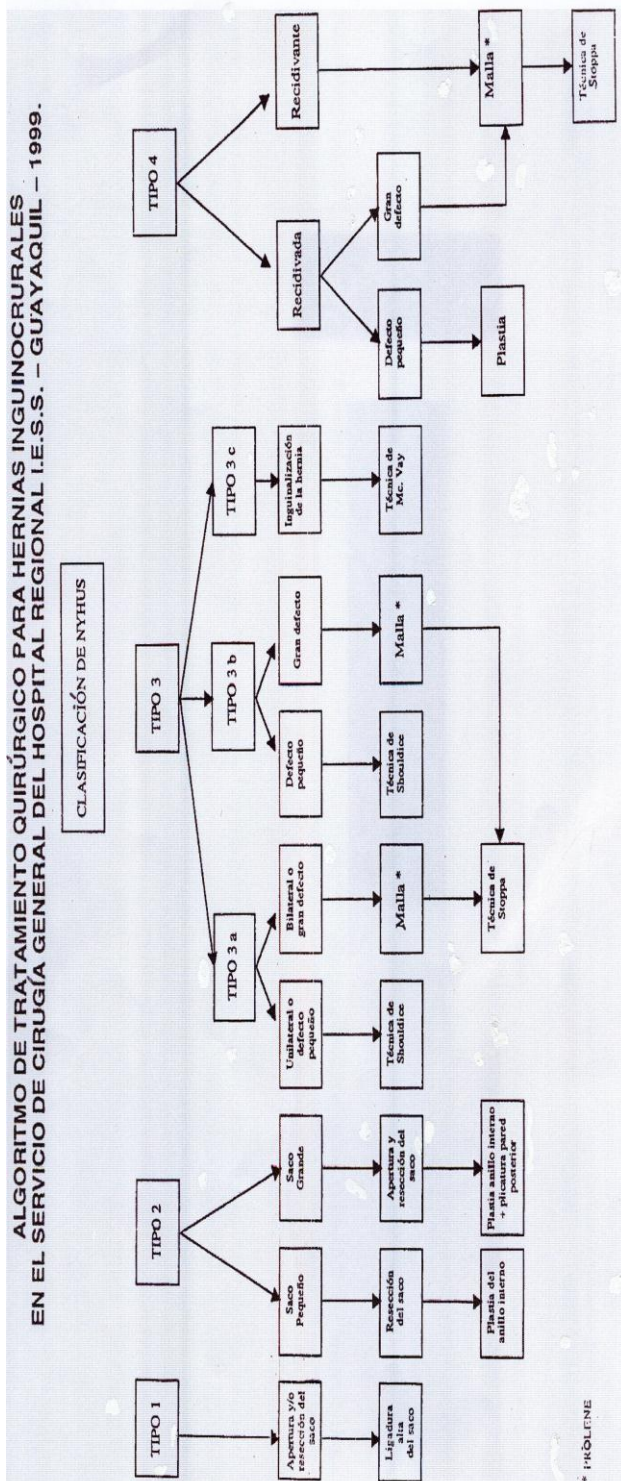
- a) Estricta asepsia.
- b) Tamaño adecuado del implante, debe rebasar 2 a 3 cms. más allá de la sustitución
- c) Implantación profunda, mientras más profunda mejor.
- d) Fijación de la prótesis, abajo debe fijarse al ligamento de Cooper, el resto puede fijarse a la estructura músculo-fascial.
- e) Tensión del implante, debe ser lo más uniforme posible.
- f) Drenaje aspirativo y en contacto con la malla.
- g) Antibioticoterapia profiláctica, pre y postoperatoria.

Para la reparación de esta hernia recomendamos la vía preperitoneal por las siguientes razones (9, 13):

1. El implante es mejor tolerado, con menor incidencia de complicaciones y de recidivas
2. Va directamente al espacio clivable de implantación
3. Permite la fijación de la malla sin dificultad.

4. Evita las lesiones funiculares.
5. La presión intraabdominal ejercida sobre la malla tiende a ajustarla espontáneamente sobre el defecto.

Para efectos académicos, hemos diseñado un algoritmo referencial a esta patología con las correspondientes pautas terapéuticas (cuadro 1).



### Conclusiones

1. Las causas de recidiva de la hernia inguinal son variables; siendo la principal la tensión en la línea de sutura; que puede presentarse al utilizar una técnica quirúrgica inapropiada según el tipo de hernia.
2. La técnica quirúrgica de Shouldice continúa siendo la más apropiada cuando la hernia coexiste con debilidad de pared posterior y donde exige una reparación de ésta.
3. En casos de requerir malla para la reparación; ésta no es necesario que se fije con puntos de sutura; ya que la presión intraabdominal ejercida sobre la malla tiende a ajustarla espontáneamente sobre el defecto.

### Referencias bibliográficas

1. Barbier J and cols: Cooper ligament repair: An update. World Journal of Surgery 13: 499-505, 1989
2. Broggi y Trias, Salvat y Lacombe: Hernia inguinocrural, Editorial Jims, 1984
3. Gaster J, Cases J: Hernia, tratamiento quirúrgico para deambulación inmediata. Editorial Jims, 1982
4. Grosfeld J: Current Concepts in inguinal hernia in infants and children. World Journal of Surgery 13: 506-515, 1989
5. Horton MD, Florence MG: Simplified preperitoneal Marlex hernia repair. Am J Surg 165: 595-599, 1994
6. Mc Vay: Hernioplastia crural: El acceso inguinal, hernia. Clinicas Quirúrgicas de Norteamérica cap 14: 296-309, 1993
7. Nyhus C: Hernia. 3ª ed, Ed Panamericana, 1992
8. Nyhus LI: The recurrent groin hernia. Therapeutic solutions. World Journal of Surgery 13: 541-544, 1989
9. Read R: Preperitoneal herniorrhaphy. A historical review. World Journal of Surgery 13: 532-540, 1989
10. Rutkow IM, Robbins AW: Tension-free inguinal herniorrhaphy: a preliminary report on the mesh plug technique. Surgery 114: 3-8, 1993
11. Rutkow: Cirugía de hernias. Clínicas quirúrgicas de Norteamérica 3: 1993
12. Skandalaxis J and cols: Surgycal Anatomy of the inguinal area. World Journal of Surgery 13: 490-498, 1989
13. Stoppa RE, Warlaumont CR: The preperitoneal approach and prosthetic repair of groin hernia. En: Nyhus LM, Condon RE, editors: hernia Filadelfia: JP Lippincot 199-225, 1998
14. Wantz G: The Canadian repair personal observacions. World Journal of Surgery 13: 516-521, 1989
15. Welsh D, Alexander M: Reparación de Shouldice. En: Rutkow IM. Editor. Cirugía de hernias. Clin Quir North Am, México 485-504, 1993

**Dr. Herman Romero Ramírez**  
**Teléfono: 2804243 – 2802120; 098688857**  
**E-mail: hromero@ecua.net.ec**