

MEGALITIASIS DE LA VÍA BILIAR INTRA Y EXTRAHEPÁTICA. PRESENTACIÓN ATÍPICA. INFORME DE UN CASO

MEGALITIASIS OF THE INTRA AND EXTRAHEPATIC BILIARY DUCT. ATYPICAL PRESENTATION. CASE REPORT

MEGALITIASIS DE DUCTO VÍA BILIAR INTRA E EXTRA-HEPÁTICA. APRESENTAÇÃO ATÍPICA. RELATÓRIO DE UM CASO

JAMES NEIRA^{1,2}, RODRIGO VELA², DIEGO PAREDES², FÁTIMA NEIRA³

¹ Universidad de Guayaquil, Guayaquil, Ecuador

² Hospital Luis Vernaza, Guayaquil, Ecuador

³ Universidad Católica de Santiago de Guayaquil, Guayaquil, Ecuador

Resumen

Las vías biliares intra y extrahepáticas suelen ser un lugar de formación de cálculos de diverso tamaño, pero se han descrito casos aislados de megalitiasis. El objetivo es presentar un caso clínico, cuadro biliar, sin evidencia clínica de colestasis, secundario a litiasis gigante intra y extrahepáticas; se realiza una revisión bibliográfica. Caso clínico de varón de 59 años, con patología cardíaca concomitante, que presenta cuadro de varios días de evolución, caracterizado por dolor abdominal de tipo cólico en hipocondrio derecho, sin signos de colestasis, sin ictericia, sin náuseas, pero con deterioro del sensorio. Pruebas específicas para vías biliares alteradas, con hiperbilirrubinemia, colangiografía revela litiasis de gran tamaño, colangiografía retrógrada reveló vías biliares intra y extrahepáticas dilatadas, se realizó esfinterotomía endoscópica y evacuación de ductos biliares de manera parcial, por lo que se procedió a acto quirúrgico mediante colecistectomía, coledocotomía y anastomosis del colédoco al duodeno, con resolución del cuadro. Se concluye que la megalitiasis, es de presentación atípica. Las características de esta entidad, revelan un espectro diferente de manifestaciones tanto clínicas como de laboratorio.

PALABRAS CLAVE: cálculos biliares, cálculos, megalitiasis, esfinterotomía endoscópica.

Abstract

Intrahepatic and extrahepatic bile ducts are often places of formation of calculi of several sizes, but isolated cases of megalithiasis have been described. The objective is to present a clinical case, a biliary table, without clinical evidence of cholestasis, secondary to the intro and extrahepatic giant lithiasis, a bibliographic review is made. A 59-year-old male patient with concomitant cardiac pathology, with a condition of several days of evolution, characterized by cramping abdominal pain in the right hypochondrium, without signs of cholestasis, without jaundice, without nausea, but with deterioration of the sensorium. Specific tests for altered biliary tract, with hyperbilirubinemia, cholangiorresonance reveals large lithiasis, retrograde cholangiography revealed dilated intro and extrahepatic biliary tract, endoscopic sphincterotomy was performed and partial bile duct evacuation, so a surgical procedure was performed by cholecystectomy, choledochotomy and anastomosis of the common bile duct to the duodenum, with resolution of the condition. It is concluded that megalithiasis is atypical. The characteristics of this entity reveal a different spectrum of clinical and laboratory manifestations.

KEYWORDS: gallstones, calculi, megalithiasis, sphincterotomy, endoscopic.

Resumo

Os ductos biliares intra e extra-hepáticos são geralmente um lugar de formação de pedra de tamanho diferente, mas relatos isolados de megalitiasis tem se descrito. O objetivo é apresentar um caso de ductos biliares sem evidência clínica de colestase, secundária a litíase gigante intra-hepática e extra-hepática, foi realizada uma revisão da literatura. Caso clínico de um homem de 59 anos, com patologia cardíaca concomitante, que apresenta vários dias de evolução, caracterizada por dores abdominais do tipo cólicas no hipocondrio direito, sem sinais de colestase sem icterícia, sem náuseas, mas com sensorio prejudicada. Testes específicos para vias biliares alterados, com hiperbilirrubinemia, cholangioresonance revela cálculos grandes, colangiografia retrograde revelou vias biliares intra e extra-hepática dilatadas, foi realizada esfinterotomia endoscópica e drenagem das vias biliares parcialmente, portanto, procedeu à cirurgia de colecistectomia, coledocotomia e anastomose do biliar comum para o duodeno, com resultados positivos. Concluiu-se que megalitiasis, é de apresentação atípica. As características desta entidade, revelam um espectro diferente de manifestações tanto clínicas como laboratoriais.

PALABRAS-CHAVE: cálculos biliares, cálculos, megalitiasis, esfinterotomia endoscópica.

INTRODUCCIÓN

En la población general, la presencia de cálculos en la vesícula biliar es una patología muy común, y es causa frecuente de consulta a los servicios de salud; la prevalencia de esta entidad a nivel mundial, varía entre el 5.9 % y 21.9 % en la población adulta.¹ Los cálculos de la vía biliar se dividen de acuerdo a su ubicación en primarios y secundarios. Se considera primarios a los cálculos que permanecen en el sitio en el que se forman y, secundarios, cuando se forman dentro de la vesícula biliar y migran a la vía biliar. Los cálculos biliares también se clasifican según su composición, en cálculos de colesterol, pigmento negro y de pigmento pardo;^{2,3} cada categoría posee un perfil particular de estructura, epidemiología y factores de riesgo.^{4,5}

Dentro de la patología biliar, la complicación más frecuente es la coledocolitiasis y ocurre en el 20 % de pacientes diagnosticados con colelitiasis; a su vez esta puede llevar a otras complicaciones como colangitis, pancreatitis y muerte.⁶ Para el enfrentamiento de la misma es importante conocer la ubicación, número, estado general del paciente, impactación y tamaño del cálculo; siendo el último factor una entidad clínica independiente.⁷ Se considera que cuando el diámetro del lito es superior o igual a 15-20 mm, se lo denomina megalitiasis.⁷ La historia clínica, exámenes de laboratorio, estudios de imagenología como ecografía, resonancia magnética nuclear, métodos diagnósticos invasivos como la colangiografía retrógrada con papilotomía, son herramientas de gran utilidad para saber cuál es la actitud más adecuada a seguir en el tratamiento de la coledocolitiasis,^{8,9,10,11} más aun cuando se ha reportado fracasos en el tratamiento endoscópico con tasas de hasta el 88 %^{12,13,14} y particularmente en los casos de coledocolitiasis con cálculos de gran tamaño.

Ante el hallazgo de una megalitiasis de la vía biliar y la imposibilidad para su extracción, es necesario conocer las diferentes opciones terapéuticas.¹⁵

CASO CLÍNICO

Se selecciona para su análisis un paciente de 59 años de edad, con antecedentes de hipertensión arterial controlada, con tratamiento en base a antagonistas de receptores de la angiotensina II (ARA II). El cuadro clínico se inicia en marzo 2014 caracterizado por vértigo, náuseas, lipotimia y

deterioro del sensorio, el mismo que es asistido por cuerpo de bomberos y trasladado al hospital Luis Vernaza.

Ingresa al servicio de emergencia donde es valorado y se decide su pase al área de reanimación, donde se realiza electrocardiograma y se detecta bloqueo de rama izquierda con supra desnivel del segmento ST en derivaciones V1 y V2. El cuadro se acompaña de dolor abdominal tipo cólico leve a nivel de hipocondrio derecho, no presentando signos de colestasis, ictericia y coluria. Se inicia protocolo para paciente con dolor abdominal y síndrome coronario agudo.

Se solicita exámenes de laboratorio con enzimas cardíacas: CPK:37 U/L, CPKMB:15 U/L, troponina T ultrasensible:7.71 ug/L. biometría hemática: GB:16.19, neutrófilos: 88 %, linfocitos: 4.3 %, Hb: 12.8 g/dL, Hto: 38 %, plaquetas: 339, hiperbilirrubinemia a expensas de B.D.: 4.66 mg/dL, B.T.: 5.39 mg/dL, TGO: 50 U/L, TGP: 73 U/L, Úrea: 30 mg/dL, creatinina: 1.08 mg/dLy electrolitos Na: 135 mEq/l, K: 3.40 mEq/l, Cl: 96 mEq/l.

El ultrasonido de hígado y vías biliares reportan vesícula biliar de paredes gruesas (pared mide: 0.84cm), dimensiones 7.05 x 4.56 cm, contenido con barro biliar en poca cantidad, conducto hepático común dilatado, colédoco mide: 1cm. El paciente es revalorado por el servicio de cardiología y solicita eco cardiograma, Holter, trombo profilaxis y manejo antihipertensivo con ARAII para posteriormente ser derivado a sala de cirugía.

En marzo 27 se realizó Holter donde no se evidenció alteraciones de la función cardíaca. En abril 1 se efectúa colangiorresonancia, (Figura 1) en la que se evidencia hígado, páncreas, bazo normal; vesícula aumentada de tamaño y de pared gruesa, vías biliares intrahepáticas dilatadas, conductos hepáticos derecho e izquierdo y común dilatados con alteración de la señal en su interior, colédoco de trayecto, grosor y señal normal, (Figuras 2 y 3).

En abril 7 se efectúa colangiografía retrógrada, realizándose esfinterectomía y papilotomía, pancreatografía normal, colangiografía reporta vías biliares intrahepáticas y extrahepáticas hasta hepático común dilatadas y ocupadas por múltiples imágenes radiolúcidas la mayor parte de ellas de 25-30mm. Vesícula biliar in situ y con imágenes sugestivas de litiasis en su interior, (Figura 4).

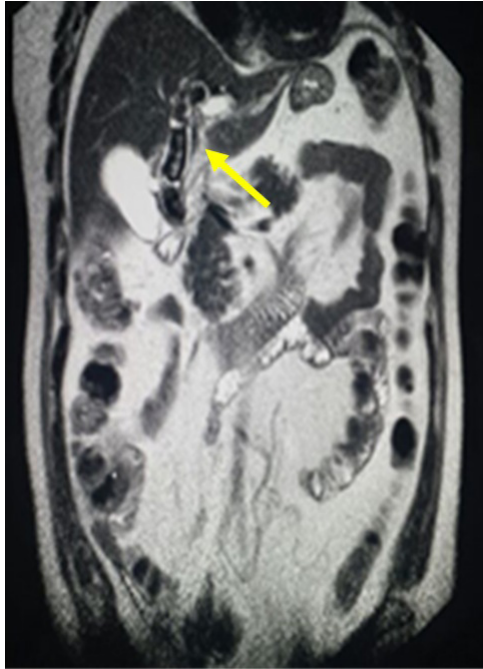


Figura 1. Colangiografía por resonancia magnética en la que se observa dilatación gigante de la vía biliar intra y extra hepáticas (hepático común 25-30mm).
Fuente: servicio de Radiodiagnóstico, hospital Luis Vernaza, 2015.

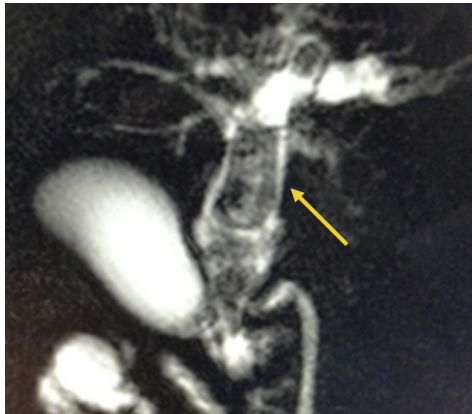

Figura 2. Colangiografía por resonancia magnética que demuestra megalitiasis biliar de conducto hepático común e intrahepáticos (flecha).
Fuente: servicio de Radiodiagnóstico, hospital Luis Vernaza, 2015.

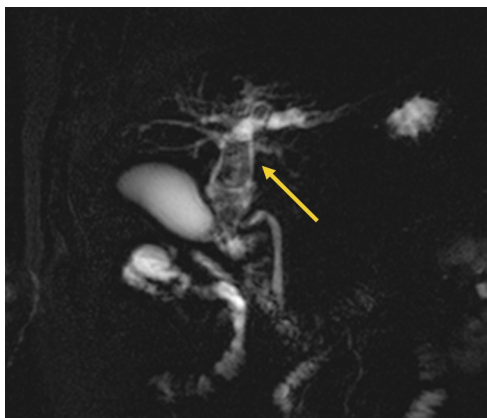


Figura 3. Colangiografía por resonancia magnética que demuestra megalitiasis biliar de conducto hepático común e intrahepáticos.
Fuente: servicio de Radiodiagnóstico, hospital Luis Vernaza, 2015.

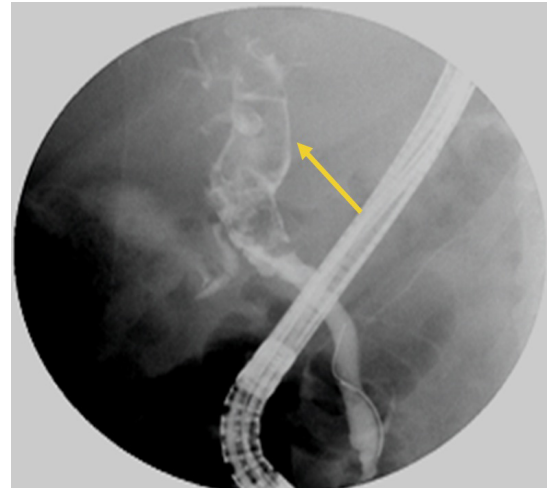


Figura 4. Colangiografía por retrogradografía pancreato-coleodocolitiasis de aproximadamente 20-25mm.

Fuente: servicio de Radiodiagnóstico, hospital Luis Vernaza, 2015.

A través de esfinterotomía endoscópica y mediante canastilla de Dormia se fragmentan escasamente los litos más proximales con su respectiva evacuación no pudiendo hacer lo mismo con los más grandes. No se logra franquear al área litiásica con hilo y catéter guía, por lo que el manejo quirúrgico toma vital importancia en este caso. Se programa al paciente para colecistectomía convencional con exploración de vía biliar principal mediante cirugía electiva, efectuándose colecistectomía más coledocotomía, extracción de litos de aproximadamente 20 a 25 mm mediante pinza de Randal, realizándose anastomosis del colédoco-duodeno, evolucionando de forma satisfactoria y egresando al quinto día por mejoría clínica.

DISCUSIÓN

La presentación de la megalitiasis comprende un espectro de manifestaciones clínicas variadas y de laboratorio tanto clínico como de imagen.^{7,9,10} Al constituirse en una patología biliar de presentación atípica, recae un valor agregado el diagnóstico oportuno, para evitar el advenimiento de diversas complicaciones.¹¹ Es así, que la colangiografía por resonancia magnética se constituye en un auxiliar fundamental para visualizar el terreno en donde vamos a llevar a cabo nuestras acciones terapéuticas, con la colangiografía retrógrada endoscópica como auxiliar terapéutico añadido;^{12,13,16} y en cuanto al tratamiento, se demuestra que la técnica elegida fue la que menos efectos de morbimortalidad presentaba, siendo la anastomosis del colédoco al duodeno en este caso muy superior a la hepato-yeyuno anastomosis en Y de Roux por cuanto los signos de colangitis resultantes son mucho más lesivos en la segunda técnica que en la primera.¹⁴ Se valoró al paciente cinco días posterior a la ciru-

gía, realizándose exámenes enzimáticos hepáticos no presentando migración alguna, motivo por el cual paciente fue dado de alta a los cinco días por encontrarse en condiciones clínicas favorables. Se hizo el seguimiento por consulta externa durante un año, realizándose exámenes de laboratorio e imagenológicos seriados en forma mensual, no presentando el paciente complicación alguna.

CONCLUSIONES

El tratamiento quirúrgico de la megalitiasis es complicado. No existe mucha bibliografía al respecto de esta patología, solo se describen algunos reportes de casos. Se decidió intervenir a este paciente por la técnica convencional debido a que se carece en nuestro servicio de coledoscopia que nos ayudaría enormemente en caso de que se realizara cirugía laparoscópica, evitando de esta manera disminuir la estancia hospitalaria. Los exámenes de imagenología como la colangiografía retrógrada nos ayudó en el diagnóstico de esta patología para decidir la técnica quirúrgica; en este caso se realizó una anastomosis del colédoco al duodeno, donde al efectuar la maniobra de Kocher amplia, se determinó que la dilatación de las vías biliares llegaba hasta la porción retroduodenal, imagen que no se podía observar en los estudios radiológicos, siendo esta la causa para no haber realizado hepato-yeyuno-anastomosis en Y de Roux presentando favorable postoperatorio inmediato.

DECLARACIÓN DE ORIGINALIDAD

Declaramos que el contenido del artículo es original y que no ha sido publicado previamente ni está enviado para ninguna consideración a cualquier otra publicación, en su totalidad o en alguna de sus partes.

CONFLICTO DE INTERESES

Los autores declaramos que no hay conflictos de intereses.

REFERENCIAS BIBLIOGRÁFICAS

- Gómez D. Clasificación y Fisiopatología de los cálculos biliares. *Uni. Med. Bogota* 1998; 50:91-97.
- Dooley JS. Gallstones and benign biliary diseases. in: *Sherlock's diseases of the liver and biliary system*. Wiley-Blackwell; may 2011, 12th edition.
- Browning JD. Colelitiasis. En: *Feldman M. Sleisenger and Fordtran Enfermedades digestivas y hepáticas*. 8ª ed. España: 8º Ed. Elsevier; 2008 :1387-1418.
- Lawrence M, Zalickas J. Complicaciones de los cálculos biliares. *Clínicas Quirúrgicas de Norteamérica*. 2008; 6(1): 1345-1368.
- Jerusalem C, Simon M. Cálculos biliares y sus complicaciones. *Páncreas y vías biliares, Revista Médica de la Universidad de Zaragoza*; 2011; 1: 667-682.
- Gainsborough G, Castaneda R. Manejo Laparoscópico de la coledocolitiasis residual. Reporte de un caso. *Cirugía endoscópica* 2012; 13(4): 216-217.
- Magalhães J. Endoscopic retrograde cholangiopancreatography for suspected choledocholithiasis: From guidelines to clinical practice. *World J Gastrointestinal Endoscopic*. 2015 Feb 16; 7(2): 128-134.
- Barreto E, Soler L, Sugranes A. Coledocolitiasis: diagnóstico y terapéutica mediante la colangiopancreatografía retrógrada endoscópica. *Revista Anales Médicos de Camagüey* 2010; 14(6): 1-10.
- Hoyuela C, Cugat E, Marco C. Opciones actuales para el diagnóstico y tratamiento de la coledocolitiasis. *Revista Cirugía Española* 2000;68(3):243-53.
- Flisfisch H. Métodos actuales de estudio en Coledocolitiasis. *Revista de Medicina y Humanidades*. 2009,1(3), 160-169.
- Grubnik V, Tkachenko A. Laparoscopic common bile duct exploration versus open surgery: comparative prospective randomized trial. *SurgEndosc* 2012; 26: 2164-71.
- Suc B, Escat J, Cherqui D. Surgery vs. endoscopy as primary treatment in symptomatic patients with suspected common bile duct stones: a multicenter randomized trial. *French Associations for Surgical Research. Arch Surg* 1998; 133(7):702-708.
- Yarze JC, Herlihy KJ. Endoscopic/laparoscopic versus open surgical management of choledocholithiasis. *Dig Dis Sci*. 2008; 53(5): 1432.
- Zamorano D, Cáncamo I. Coledocolitiasis gigante: manejo actual. *Cuadernos de Cirugía, Facultad de Medicina de la Universidad Austral de Chile*. 2008;22:18-24.
- Espinel J, Pinedo E. Coledocolitiasis. *Revista Española de Enfermedades Digestivas*; 2011;105(7):383-393.
- García J, Pérez C. Extracción de cálculo de gran tamaño seguido de enterotomía biliar de dilatación de papila con balón hidrostático. *Revista Española de enfermedades digestivas*. 2008, 6(1).