
Mal de Pott: presentación de un caso clínico.

Pott's disease: presentation of a case report.

Salazar Beatriz *
Morán Janet *
Nieto Judith **
Villena Fernando ***

RESUMEN

La tuberculosis de la espina vertebral es la localización más frecuente después de la pulmonar, representando el 40% de las tuberculosis osteoarticulares. Es más frecuente en los niños de dos a cinco años de edad y la localización en la columna privilegia a la porción dorsal. El Señor Percival Pott, en 1779, reconoció la joroba dorsal, el absceso osifluente y los trastornos neurológicos de la misma etiología, lo que es conocido como Mal de Pott, aunque al momento estas tres situaciones se las considera como complicaciones de la tuberculosis de la columna. El origen tuberculoso se estableció a principio del siglo XIX por Delpech y Nelaton. La histología ósea esponjosa del cuerpo vertebral favorece la implantación del germen, rápidamente genera compromiso del disco y del cuerpo vertebral vecino. El micobacterium tuberculoso llega al cuerpo vertebral de un foco extraarticular primario, casi siempre pulmonar.

Palabras clave: Mal de Pott. Cuerpo vertebral. Micobacterium.

SUMMARY

Tuberculosis of the vertebral spine is the most common localization after the pulmonary one; it represents 40% of the osteoarticular tuberculosis. The tuberculosis of the vertebral spine is more common in 2- to 5-year-old children, and the localization in the column occurs mainly in the dorsal portion. Mister Percival Pott, in 1779, recognized the dorsal hump, the ossifluent abscess, and the neurological disorders of the same etiology. All of these are known as the Pott's disease, though these three situations are still considered as sequels of column tuberculosis. The origin of tuberculosis was established at the beginning of the XIX century by Delpech and Nelaton. The spongy bone histology of the vertebral body favors the implantation of the pathogen which rapidly generates a risk in the disk and in the neighboring vertebral bone. Tuberculous mycobacterium reaches the vertebral body from a primary extra-articular focus, mainly pulmonary.

Key words: Pott's disease. Vertebral body. Mycobacterium.

Introducción

La tuberculosis de la columna vertebral es la localización más frecuente después de la pulmonar, representa el 40% de las tuberculosis osteoarticulares. Se observa más frecuentemente en hombres adultos, porque están más expuestos al contagio por su situación laboral. A nivel pediátrico la edad predominante en niños es de dos a cinco años, la localización en la columna es en la porción dorsal^{7,8}. Sir Percival Pott, en 1779, reconoció la giba dorsal, el absceso osifluente y los trastornos neurológicos como del mismo origen etiológico, lo que se conocen como Mal de Pott, estas tres situaciones se consideran complicaciones de la tuberculosis de la columna.

El origen tuberculoso fue establecido a comienzos del siglo XIX por Delpech y Nelaton.

La histología ósea esponjosa del cuerpo vertebral favorece la localización del germen, y es llamativo que, rápidamente, hay compromiso del disco y del cuerpo vertebral vecino^{2,3}.

El micobacterium tuberculoso llega al cuerpo vertebral desde un foco primario extraarticular, casi siempre pulmonar, ocasionalmente genitourinario. Raramente el foco vertebral es primario. En los signos y síntomas generales tenemos que hay compromiso del estado general: falta de fuerza, decaimiento, pérdida del apetito y peso, con fiebre vespertina.

156 * Médico Tratante del Servicio de Pediatría, hospital HD – II – DE, Libertad, Ecuador.
** Jefa del Servicio de Pediatría, hospital HD – II – DE, Libertad, Ecuador.
*** Jefe de Residente, hospital HD – II – DE, Libertad, Ecuador.

El compromiso del dolor puede ser cervical, dorsal o lumbar, de acuerdo a la localización. El dolor es en reposo o con los movimientos, o a la palpación del área afectada; muchas veces estos dolores se confunden con dorsalgias o lumbago de causa mecánica.

Hay que pensar en espondilitis cuando un dolor de espalda se hace crónico. Además hay rigidez de columna y se produce por contractura de la musculatura paravertebral, como mecanismo de defensa, aparentemente para evitar el movimiento y el dolor, lo cual genera dificultad para la deambulaci3n y cansancio precoz^{4,5,12,4}.

Cuando la localizaci3n es lumbar con falta de fuerza para extender el tronco desde la posici3n afectada unida a irritaci3n y cambio de car3cter, especialmente en los ni1os, debe hacer pensar en tuberculosis de columna vertebral.

Entre las complicaciones que se presenta tenemos la giba dorsal, absceso osifluente y alteraciones neurol3gicas donde se destaca paraplejia de instalaci3n lenta y progresiva o hacerlo bruscamente como es el caso cl3nico que presentamos donde hubo compromiso por invasi3n del canal raqu3ideo de material discoideo, de la pared posterior del cuerpo vertebral o por el absceso ocasionando la mencionada paraplejia esp3stica, por compresi3n medular a nivel tor3cico. La descompresi3n por v3a quir3rgica evacuando o puncionando el absceso, produce una mejor3a segura^{8,10,15}.

El diagn3stico se basa en la anamnesis haciendo hincapi3 en los antecedentes familiares, contacto directo con parientes con tuberculosis, adem3s los antecedentes sociales, lugar y tipo de vivienda, de trabajo y calidad de alimentaci3n, etc., ya que en los estratos m3s pobres de la poblaci3n, la tuberculosis es m3s frecuente, al igual que en los pa3ses subdesarrollados; en tanto que en los desarrollos, su frecuencia es rara y los que habitualmente la presentan son las personas que han migrado de pa3ses pobres.

El signo radiol3gico m3s importante es la osteoporosis del cuerpo vertebral afectado seguido de la osteolisis que se ubica preferentemente en los 3ngulos anteriores sea superior o inferior; posteriormente compromete la placa y el disco vecino.

La TAC aporta elementos importantes en el diagn3stico como es la evidencia de las lesiones dentro del cuerpo vertebral y/o invasi3n del canal raqu3ideo por el disco o muro posterior del cuerpo vertebral.

A nivel de laboratorio la velocidad de sedimentaci3n globular es el examen que se encuentra alterado, a pesar que el examen histol3gico de la lesi3n casi siempre permite un diagn3stico preciso¹⁻⁶.

El tratamiento b3sicamente es m3dico o conservador. Excepcionalmente se hace cirug3a excepto que haya compromiso neurol3gico; m3s bien se lo utiliza para las complicaciones, para la inestabilidad de la columna vertebral post tuberculosa (cifosis). Primordialmente el tratamiento es m3dico: reposo en cama, inmovilizaci3n con cors3 para la deambulaci3n, r3gimen alimentario, f3rmacos antituberculosos en una primera etapa (26 dosis diarias) y en la segunda etapa (dos veces por semanas, 50 dosis en un per3odo de seis meses).

Caso cl3nico

Paciente femenina de cuatro a1os de edad, proveniente del cant3n Ventanas, obtenida mediante parto por ces3rea, producto 3nico del primer embarazo, con esquema de vacunaci3n del MSP completa, sin antecedentes de importancia, se integra a los s3lidos a los seis meses. Habita con sus padres y hermanos en una casa de cemento, con todos los servicios b3sicos indispensables. Foto 1.

Foto 1



Fuente: autor.

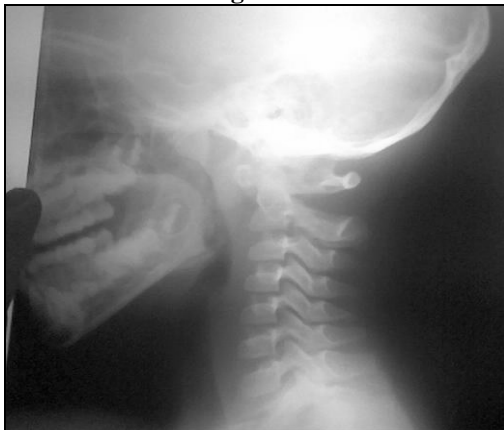Entre los antecedentes familiares, tía presentó tuberculosis pulmonar tratada, aparentemente curada, además, primo de tres años con diagnóstico de tuberculosis pulmonar.

Es conocida por el área de consulta externa del servicio de pediatría del hospital militar HD II DE, por presentar cuadro clínico de 12 días de evolución caracterizado por dorsalgia irradiado a región lumbar y extremidad inferior derecha que dificulta la marcha; se acompaña inicialmente de leve dolor que se intensifica con los días; se acompaña de alza térmica no cuantificada que cede momentáneamente con antitérmicos. Tiene el antecedente que hace 15 días se cayó desde su propia altura sobre región glútea.

En los exámenes de gabinete:

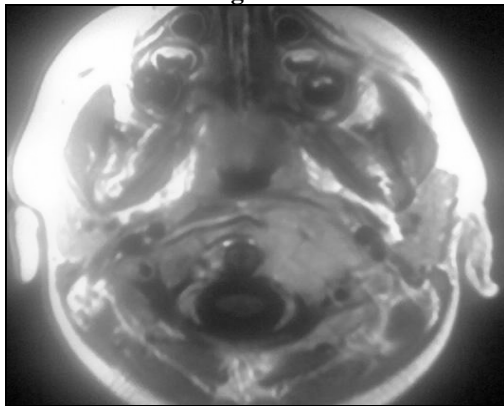
Radiografía de tórax óseo destaca en columna vertebral, a nivel de D5, disminución del cuerpo vertebral e imagen que sugiere neoformación tumoral. Figura 2 y 3.

Figura 2



Fuente: Servicio de pediatría, hospital militar HD II DE.

Figura 3



Fuente: Servicio de pediatría, hospital militar HD II DE.

Al examen físico general: paciente de raza mestiza, activa poco electiva, consciente, reactiva, sociable en su entorno, regular estado nutricional, hidratada, febril, facie dolorosa en posición antiálgica (con pierna flexionada), piel y faneras normales.

Llama la atención exacerbación del dolor con la marcha.

Al examen físico regional: normocéfala, cabello normoimplantado, cara simétrica, llama la atención ligera hipertrofia de amígdalas.

Cuello sin adenopatías, tórax simétrico, se palpa rigidez muscular a nivel de columna dorsal, puntos paravertebrales dolorosos, campos pulmonares ventilados, ruidos cardiacos rítmicos, no soplos agregados.

Abdomen blando, depresible, doloroso a la palpación profunda, hepatomegalia 3cms debajo del reborde costal, superficie lisa, borde regular, móvil.

Genitales femeninos normales. Extremidades llama la atención disminución de la fuerza muscular del miembro inferior derecho, sin dolor a los movimientos activos y pasivos.

Al examen neurológico Glasgow 15/15. Excretas normal.

En los exámenes de laboratorio: el único examen que llamó la atención es la velocidad de eritrosedimentación globular elevada.

La imagen radiológica muestra a nivel de D5 disminución del cuerpo vertebral e imagen que sugiere neoformación tumoral, mientras los espacios intervertebrales conservados.

La ecografía abdominal reporta el hígado un poco aumentado de tamaño, gran cantidad de gases a nivel de colon.

La RMN de la columna cérvico-dorso-lumbar reporta aspecto inflamatorio que afecta el cuerpo de D5, los tejidos blandos adyacentes paravertebrales, parénquima pulmonar derecho, las masas musculares paravertebrales homolaterales así como estenosis segmentaria de la médula espinal por invasión del proceso hacia el canal medular extradural; sin embargo, podríamos descartar la probabilidad de un proceso neoplásico por lo que convendría biopsia por aspiración para estudio histopatológico y/o cultivo.

La anatomía patológica del disco reporta presencia de lesión inflamatoria granulomatosa crónica del fragmento y médula ósea del sistema hematopoyético normal en el proceso de maduración.

El tratamiento médico general fue:

- El reposo en cama dura es importante para que la paciente descansa en mejores condiciones y se atenúe la agresión del bacilo tuberculoso y no descargue el peso del cuerpo en las vértebras comprometidas.
- Inmovilización: uso de corsé cuando se indicaba deambulación.
- El régimen alimentario debe ser normal, es decir nomocalórico y normoproteico.
- Fármacos antifímicos el más importante esquema del tratamiento: estreptomycin 225mg/Kg./d (excepto sábados y domingos); isoniacida 170mg/Kg./d; rifampicina 340mg/Kg./d; PZA 340mg/Kg./d, por 2 meses. Luego INH y la rifampicina cada día por 10 meses.

El tratamiento quirúrgico que se realizó fue una transversectomía de D5 más extirpación tumoral más corsé.

Discusión

Esta enfermedad fue descrita por Pott en 1779; la más común de las afectaciones esqueléticas, producida por el bacilo de Koch, contagio por la vía aérea y la colonización; la bacteriemia del cuerpo vertebral es intrapersonal a partir de un foco "el complejo primario" pulmonar^{3,4}.

Es más frecuente en niños de dos a cinco años de edad, lo que nos habla de una temprana primoinfección de la columna dorsal, la menos frecuente y rara, la lumbar, cervical. Esto nos indica que las manifestaciones aparecen después que el niño se apoya en su columna para deambular³.

Sus manifestaciones clínicas son muy insidiosas, por lo que el diagnóstico habitualmente es tardío, con la consiguiente deformidad cifótica de la columna vertebral y las secuelas neurológicas en un número no despreciable de pacientes.

La radiografía es fundamental en el diagnóstico ya que una imagen temprana muestra el pinzamiento intervertebral propio de la destrucción del disco, la masa fusiforme paravertebral del absceso frío, más adelante el colapso de los cuerpos vertebrales dando lugar a la giba y tardíamente la anquilosis ósea^{9,11,13}.

La resonancia magnética (RMN) y la tomografía axial computarizada 1 (TAC) pueden ser útiles para identificar lesiones tempranas.

La confirmación histopatológica a través de biopsia es de fundamental importancia. En el caso de la paciente se realizó discopatía con inflamación crónica y fragmentos de médula ósea hematopoyética con maduración normal².

La secuela neurológica es la más temida. La paraplejía se debe a isquemia miélica secundaria a compresión medular por la lesión ósea.

El tratamiento precoz asociado a descompresión quirúrgica se recomienda en el mal de Pott.

La tuberculosis infantil debe tenerse en cuenta en todo niño con dolor de la espalda, deformidad cifótica o trastorno de la marcha^{8,10,11}.

Conclusiones

1. La tuberculosis es una enfermedad común en Latinoamérica que se transmite por contagio interpersonal por la vía aérea.
2. La tuberculosis de columna vertebral es la localización más frecuente después de la pulmonar representando el 40% de las tuberculosis osteoarticulares.
3. Afecta a una edad promedio entre dos a cinco años con su sintomatología silenciosa.
4. Se presenta frecuentemente en personas inmunodeprimidas o bien procedentes de áreas endémicas para tuberculosis.
5. Su tratamiento oportuno es difícil por presentar una sintomatología insidiosa de allí que no se pueda realizar un diagnóstico y tratamiento oportuno.
6. El tratamiento de elección es INH, RPM, PZA y etambutol más el tratamiento quirúrgico para la descompresión del absceso.

Referencias bibliográficas

1. Censo Nacional para el Control de tuberculosis en España. Medicina Clínica (Barcelona) 1992; 98: 24 – 31.
2. Haven, CT: Yale University Press, 1996. Kiernan, Ben. The Pol Pot Regime: Race, Power, and Genocide in Cambodia under the Khmer Rouge, 1975–79. New
3. Herbst A, Simon A, Nemati MN, Lentze MJ, Albers SA, 15 – year- old girl with a large lumbosacral abscess. Eur J Pediatric 1999; 158: 1003 – 4.

4. Maltezou HC, Spyridis P, Kafetzis DA. Extra – pulmonary tuberculosis in children Arch Dis Chile; 83: 342 – 6. 2000.
5. Moon MS, Ha KY, Sun DH, Moon JL, Moon YW, Chung JH. Pott's paraplegia: 67 cases. Clin Orthop; (323):122-8. 1996.
6. Raymond F, Levard G, Bataille B., Sacral bone tuberculosis in a 6 year – old child. Arch. Pediatr; 1: 489 – 92. 1994.
7. Raviglione ML, Zinder DE, Kochi A. Global epidemiology of tuberculosis. Morbidity and Mortality of a World Wide epidemic. JAMA; 273: 220 – 6. 1995.
8. Rajeswari R, Ranjani R, Santha T, Sriram K, Prabhakar R. Late onset paraplegia. A sequela to Pott's disease. A report on imaging, prevention and management. Int Tuberc Lung Dis;1(5):468-73. 1997.
9. Rezai AR, Lee M, Cooper PR, Errico TJ, Koslow M. A modern management of spinal tuberculosis. Neurosurgery; 36:87 – 98. 1995.
10. Shanon FB, Moore M, Houckom JA, Waecker NJ. Multifocal Cystic Tuberculosis of bone. J. Bone Joint Surg; 72:1089 – 93. 1990.
11. Starke JR. Resurgence of tuberculosis in children. Pediatr Pulmonal; 11: 16 – 7. 1995.
12. Patankar T, Krishman A. Patkar D, Kar H, Shah J, Castillo M. Imaging in isolated sacral tuberculosis; A review, Skeletal Radiol; 29: 392 – 6. 2000.
13. Valencia F, Fuentes A. 1989: "Mal de Pott en niños". Arq. Neuropsiquiat. 47: 303-307. 9. Guillén, D; Campos. P; Hernández. H. y Chaparro, E. 1993.
14. Vallejo JG, Ong LT, Starke JR, Tuberculous osteomyelitis of the long bones in children, Pediatric Infect Dis J; 14: 542 – 6. 1995.
15. Zahraa J, Johnson D, Lim – Dunham JE, Harold BC, Unusual features of osteoarticular tuberculosis in children. J Pediatric; 29: 597 – 602. 1996.

Dra. Beatriz Salazar.

Teléfono: 593-04-2414896; 097175489

Correo electrónico: mgdrbeatrizsalazar@hotmail.com

Fecha de presentación: 08 de septiembre de 2006

Fecha de publicación: 25 de febrero de 2010

Traducido por: Estudiantes de la Carrera de Lengua Inglesa, Mención traducción, Facultad de Artes y Humanidades. Responsable: Srta. Jamilet Loayza Romero.



UNIVERSIDAD CATÓLICA
DE SANTIAGO DE GUAYAQUIL