
Trombosis de vena cava inferior: a propósito de un caso.

Lower cava vein thrombosis: report of a case.

José Luís Rivadeneira Argudo *
Fernando Paredes Pérez **

RESUMEN

Se reporta el caso de un paciente de 20 años de edad que acude al hospital por dolor y pérdida de la fuerza muscular en ambos miembros inferiores acompañados de edema progresivo, recurrente y asimétrico, de predominio en miembro inferior izquierdo. Se realiza eco doppler arterial y venoso el cual dio como resultado trombosis parcial de vena cava inferior proximal lo que llevó a realizar una TAC de abdomen y pelvis y angiorresonancia magnética simple y contrastada donde se encontró la presencia de una masa sugestiva de pseudo aneurisma de vena cava inferior con trombosis vs. quiste fascial o absceso en la región de inserción del psoas derecho; además se realiza venografía por técnica de Seldingers para confirmar el diagnóstico y corregir la patología.

Palabras clave: Trombosis venosa profunda. Trombosis de vena cava inferior.

SUMMARY

It is reported the case of a 20-year-old patient old who goes to the hospital with pain and loss of muscular strength in both lower limbs, accompanied by progressive, recurrent and irregular edema predominantly in the left lower limb. Arterial and venous doppler echo was taken, which yielded partial thrombosis of inferior vena cava. This made us take a CT scan of abdomen and pelvis and simple and contrast magnetic resonance angiography. The presence of a suggestive mass of pseudo aneurysm of lower cava vein with thrombosis was found vs. facial cyst or abscess in the region of insertion of the right psoas. In addition, venography by Seldingers technique was carried out to confirm diagnosis and to treat the pathology.

Keywords: Deep venous thrombosis. Lower cava vein thrombosis.

Introducción

La presencia de un trombo en una vena superficial o profunda y la respuesta inflamatoria que la acompaña se denomina trombosis venosa o tromboflebitis. Los factores que predisponen a la trombosis venosa fueron descritos inicialmente por Virchow en 1856 y comprenden estasis, daño vascular e hipercoagulabilidad.

La prevalencia de trombosis venosa es particularmente elevada en procedimientos quirúrgicos ortopédicos (50%) y en pacientes con cáncer de páncreas, pulmón, vías urinarias, estómago y de mama^{5,8}.

La mayoría de las trombosis venosas profundas se localizan por debajo de la rodilla, en las venas femoral y poplítea; no obstante, no deja de ser importante la frecuencia de la trombosis de las venas iliacas¹², éstas vienen sugeridas por hinchazón unilateral de la pierna junto con elevación de temperatura y eritema. Puede haber distensión de las venas superficiales y aparición de venas colaterales prominentes.

El síntoma más frecuente es el dolor en la pantorrilla, el signo de Homans es poco fiable^{5,8}.

Varias enfermedades que originan hipercoagulación generalizada causan también trombosis venosa⁵. Las malformaciones venosas puras son anomalías vasculares de bajo flujo presentes en el nacimiento y que se hacen evidentes en edades tardías debido a traumatismos o a cambios hormonales; las trombosis repetidas como consecuencia de bajo flujo se manifiestan con el tiempo¹¹.

Los aneurismas venosos son dilataciones anormales de los vasos que como en el sistema arterial, han sido clasificadas en fusiforme o sacular de acuerdo a la forma que adoptan. La primera publicación fue escrita por Gruber en 1875 acerca de un aneurisma venoso yugular, no obstante la verdadera entidad clínica no fue establecida sino hasta 1950 cuando Abbott publicó el primer aneurisma venoso en la cava superior y ofreció una clasificación a esta anomalía^{2,3,4}.

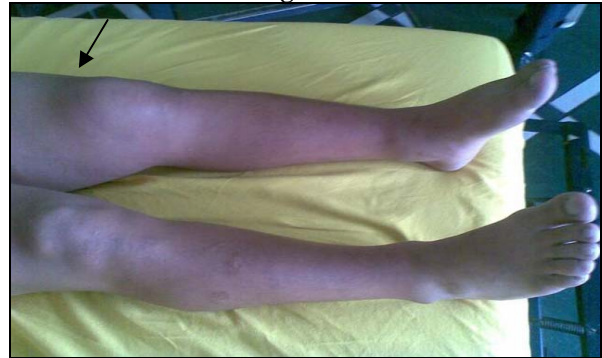Hay varias teorías sobre el origen de los aneurismas venosos como la inflamatoria que son desórdenes del tejido conectivo de origen traumático, la endoflevohipertrofia o endofleboesclerosis y la teoría genética que es apoyada por la presencia de la enfermedad en la primera infancia y por el hallazgo de alteraciones patológicas, como la reducción o pérdida completa de fibras elásticas y músculo liso en la capa media del vaso, debilidad congénita, cambios degenerativos (disminución del número, tamaño de fibras elásticas y músculo en las paredes venosas) y fragmentación de la lámina elástica interna que es remplazada por tejido conectivo

Presentación del caso

Paciente de sexo masculino de 20 años de edad que ingresa por consulta externa al hospital Militar HD-II-DE "Libertad" de la ciudad de Guayaquil derivado de otra casa de salud de la provincia de Manabí, por presentar dolor y pérdida de la fuerza muscular en ambos miembros inferiores acompañados de edema progresivo, recurrente y asimétrico, de predominio en miembro inferior izquierdo; a esto se suma dolor lumbar de moderada intensidad.

Al examen físico se evidenció el edema de miembros inferiores asimétrico a predominio del izquierdo, con formación de fóvea y hematoma en planta del pie izquierdo, figura 1.

Figura 1



Edema de miembros inferiores asimétrico, obsérvese el área de la rodilla izquierda.

Fuente: Departamento de Medicina Interna H-II-DE "Libertad".

El paciente refirió gastritis como antecedentes patológicos personales, así mismo hermano con edema de miembros inferiores de las mismas características; no posee antecedentes quirúrgicos. En el abordaje inicial del paciente se prescindió de la medición de dímero D en sangre debido al evidente cuadro clínico sugestivo de TVP⁹. Los resultados de los exámenes de laboratorio no registraron alteración: hemograma, electrolitos, función renal, transaminasas, elemental de orina y depuración de creatinina en 24 horas, al igual que estos, la ecografía de abdomen se encontró normal. Se realiza ecografía doppler venoso de miembros inferiores y se establece un cuadro de trombosis severa de la vena cava inferior encontrando en su parte proximal trombo de 2.8 a 1.8cm de diámetro que obstruye parcialmente su flujo. Se inicia en forma inmediata anticoagulación profiláctica y antiagregación plaquetaria con aspirina de 100mg/día, clopidogrel 75mg / día; enoxaparina 0.6cc /día, pentoxifilina 14mg cada ocho (8) horas.

Se solicitaron pruebas de laboratorio: antígeno carcino embriogénico (CEA) 0.7ug/L, alfa feto proteína (AFP) 1.43ug/L; reacción en cadena de polimerasa PCR 0.2mg/L, deshidrogenasa láctica LDH 320 UI/L, proteínas totales 8.0mg/L, albúmina 4.0mg/dl, Globulina 3.9mg/dl y VDRL no reactivo.

Se establece la necesidad de realizar exámenes hematológicos especiales que permitan determinar las causas de este síndrome hipercoagulable. Estos exámenes incluyen dosificaciones de antitrombina III, proteína C, proteína S y proteína c activada (Factor V de Leiden) entre otros. Los resultados fueron los siguientes, cuadro 1:

Cuadro 1

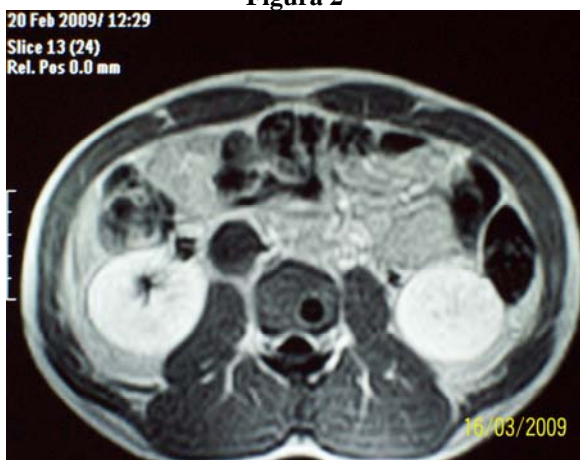Nombre de estudio	Resultado	Unidades	Referencia
Antitrombina III	*21.10 mg/dl	mg/dl	26.00-40.80
Factor V de coagulación	92.20	%	50.00-150.00
Proteínas C (actividad)	*10.00	%	70.00-150.00
Proteínas S (actividad)	*30.40	%	61.90-145.30
Complemento C3	*182.00	mg/dl	79.00-152.00
Complemento C4	34.00	mg/dl	16.00-38.00
Anti DNA	negativo		Positivo 1:10 o mayor

Fuente: autores.

Simultáneamente se realiza TAC de abdomen simple y contrastada donde se observa imagen hipodensa, redondeada con densidad de tejidos blandos de 4 cm. de diámetro sugestiva de schwannoma o neuroblastoma; radiólogo sugiere punción biopsia dirigida por TAC, en su lugar; se realiza angiografía magnética de vena cava inferior simple y contrastada en la cual se reporta como diagnóstico aparente pseudo aneurisma de vena cava inferior con trombosis así como del segmento proximal de la vena a nivel L1, y/o quiste fascial o absceso en la región de inserción del psoas derecho, figura 2, se recomienda realizar venografía por técnica de Seldingers.

En el reporte de la venografía consta vena cava inferior con oclusión total (100%) a nivel de segmento suprarrenal, circulación colateral a nivel del sistema porto mesentérico.

Figura 2

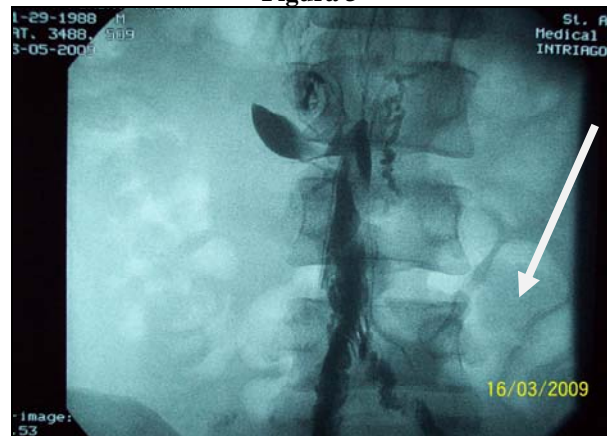


Angiorresonancia. Imagen redondeada adyacente a la pared postero-externa de la vena cava.

Fuente: Departamento de Medicina Interna H-II-DE "Libertad".

Se procedió a realizar recanalización de la vena cava y dilataciones múltiples con catéter balón restituyendo así el flujo venoso. Figuras 3,4,5.

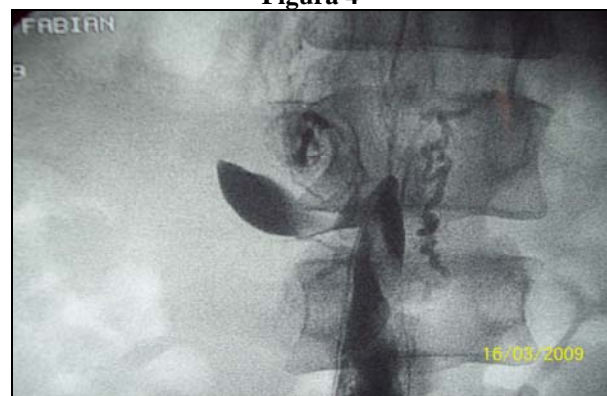
Figura 3



Venografía por técnica de Seldingers. Se observa oclusión de vena cava inferior.

Fuente: Departamento de Medicina Interna H-II-DE "Libertad".

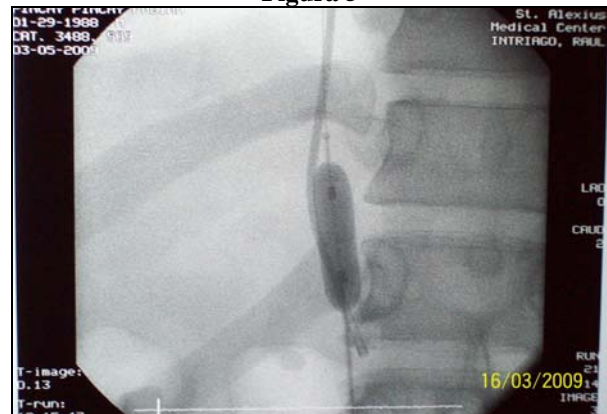Figura 4



Venografía se observa malformación de vena cava con trombosis.

Fuente: Departamento de Medicina Interna H-II-DE "Libertad".

Figura 5



Recanalización de la vena cava. Técnica de Seldingers.

Fuente: Departamento de Medicina Interna H-II-DE "Libertad".

Discusión

La trombosis de la vena cava inferior es una entidad muy poco reconocida y excluida como probable causa inicial de trombosis venosa profunda de miembros inferiores, es así que a menudo es diagnosticada como hallazgo en los exámenes de ecografía doppler que se realizan a este tipo de pacientes. La incidencia de TVP en Estados Unidos es de 60 – 180 casos por cada 100.000 habitantes por año, es decir aproximadamente 165,000 - 493,000 casos al año; la frecuencia de trombosis de vena cava inferior en pacientes con TVP es del 4 – 15%^{6,7}, en Estados Unidos se han presentado desde 6600 hasta 74000 casos al año de trombosis de vena cava inferior^{6,15}. El abordaje del paciente fue realizado de acuerdo con los algoritmos estandarizados para esta patología^{1,10,14}, la historia familiar de edema de características parecidas de un hermano del paciente, la recurrencia del edema y la edad del paciente nos obligaron a realizar exámenes hematológicos especiales para descartar trombofilia hereditaria cuyos resultados evidenciaron que el paciente padece de un estado de hipercoagulabilidad a expensas de un déficit de antitrombina III, proteína S y proteína C. Los resultados radiológicos nos confirmaron la existencia y la extensión de la trombosis así como la aparición de una posible malformación congénita de la vena cava inferior de tipo aneurismática sacular. La concomitancia de estas dos alteraciones nos podría sugerir un trastorno de base genética, fundamentado en la teoría congénita del origen de los aneurismas venosos³ mencionada anteriormente y en el conocido factor hereditario del estado hipercoagulable¹³.

La presentación de este caso nos permite analizar las opciones que deberíamos tener en cuenta en el diagnóstico diferencial cuando sospechamos de un paciente con TVP, sobre todo en este caso en particular, debido a los escasos reportes sobre trombosis de vena cava inferior en la literatura médica.

Es probable que la trombosis de vena cava del paciente citado en este caso sea de origen multifactorial debido a su evidente estado hipercoagulable y a las imágenes sugestivas de malformación venosa de la mencionada vena. La posibilidad de que la patología de base sea la trombofilia hereditaria y que subsecuentemente se

haya producido la malformación venosa por debilidad preexistente de la capa media del vaso, no se descarta.

Reforzamos las recomendaciones de los estudios citados sobre la necesidad de sospechar de una anomalía de la vena cava inferior en pacientes menores de 30 años con TVP de miembros inferiores cuando están afectadas las venas ilíacas⁷.

Referencias bibliográficas

1. Bates S, Ginsberg J: Treatment of deep vein thrombosis. *The New England Journal of Medicine*. Massachusetts-United States. Vol. 351 (3), 268-277, 2004.
2. Cañibano C, Acín F, Martínez E, Medina F, Bueno A, López A: Aneurisma venoso iliaco primario: presentación de un caso y revisión bibliográfica. *Angiología*. Getafe-Madrid-España. Vol. 57 (3), 277-282, 2007.
3. Castro J, Mosquera C: Aneurisma de la vena yugular interna. *Acta de otorrinolaringología y cirugía de cabeza y cuello*. Medellín-Colombia, Vol. 33 (1), 2005.
4. Farr J, Anderson W, Brundage B: Congenital aneurisma of superior vena cava. *The Cardiopulmonary and Critical Care Journal (CHEST)*. Washington D.C. - United States. Vol. 65 (5), 566-568, 1974.
5. Fauci A, Braunwald E, Hauser S, Kasper D, Longo D, Jameson L: *Harrison Principios de Medicina Interna*. 16ª Ed, McGraw-Hill, Madrid-España 1648 – 1641.
6. Fernández L, Greehan D. “Inferior Vena Cava Thrombosis”. *Emedicine*. Dirección: <http://emedicine.medscape.com/article/191103-overview>, Dec 29, 2008.
7. García-Fuster M, Forner J, Flor B, Soler J, Campos S: Anomalías de la vena cava y trombosis venosa profunda. *Revista Española de Cardiología*. Valencia-España, Vol. 59 (2), 171-175, 2005.
8. Goldman L, Ausiello D: *Cecil Textbook of Medicine*. 22ª ed, Saunders, Philadelphia - United States 477 – 482.

9. Goodacre S, Sampson F, Sutton A, Mason S, Morris F: Variation in the diagnostic performance of D-dimer for suspected deep vein thrombosis. *The Oxford Journal*. Vol. 98 (7) 513-527, 2005.
10. Liffing W, Brower J, Veeger N, Bank I, Coppens M, Middeldorp S, Halmuyák K, Prins M, Büller H, van der Meer J: Selective testing for thrombophilia in patients with first venous thrombosis: results from a retrospective family cohort study on absolute thrombotic risk for currently known thrombophilic defects in 2479 relatives. *Blood*. Washington, DC – United States. Vol 113 (21) 2031-2044, 2009.
11. Rivas S, López-Gutiérrez J, Díaz M, Andrés A, Ros Z: Malformaciones venosas. Importancia de su diagnóstico y tratamiento en la infancia. *Cir Pediatr*, Madrid-España, 19: 77-80, 2006.
12. Rodrigo J, Villa M: Trombosis Venosa. *Guías Clínicas*, Asturias-España, 2(26): 1-5, 2002.
13. Seligsohn U, Lubetsky: Genetic Susceptibility to Venous Thrombosis. *The New England Journal of Medicine*. Massachusetts-United States, Vol 344 (16), 1222-1231, 2001.
14. Shah MK, Black-Schaffer RM: Treatment of upper limb deep vein thrombosis with low molecular weight heparin. *Am J Phys Med Rehabil*. Vol. 82 (5) 415-417, 2003
15. White R. The Epidemiology of Venous Thromboembolism. *Circulation*. California – United States. Vol. 107 (4), 234 – 249, 2003.

Dr. José Luís Rivadeneira Argudo
Teléfono: 593-09-2884283; 091087756
Correo electrónico: jl_rivadeneira_a@hotmail.com
Fecha de presentación: 03 de julio de 2009
Fecha de publicación: 15 de diciembre de 2009
Traducido por: Estudiantes de la Carrera de Lengua Inglesa, Mención traducción, Facultad de Artes y Humanidades. Responsable: Sra. Diana Aldeán Luzón.



UNIVERSIDAD CATÓLICA
DE SANTIAGO DE GUAYAQUIL