
Abdomen agudo por torsión de quiste ovárico. A propósito de un caso.

Acute abdomen because of ovarian cyst torsion. Report of a case.

Boris Idrovo Falquez *
Verónica Ponce Avilés **

RESUMEN

Presentamos el caso de una paciente de 18 años de edad, que acude al servicio de emergencia del hospital regional del IESS "Teodoro Maldonado Carbo", por presentar dolor abdominal de alta intensidad localizado en hipogastrio; es ingresada al servicio de Cirugía, donde el examen físico evidencia masa palpable en fosa ilíaca derecha; se solicitan exámenes complementarios así como valoración ginecológica. Dicha valoración y la posterior intervención de urgencia confirma el diagnóstico de quiste ovárico derecho. Se procede a realizar laparotomía, la cual revela como diagnóstico posquirúrgico abdomen agudo por torsión de quiste ovárico, cuya terapéutica es la quistectomía; la masa anatómica se envía a patología, para su estudio.

Palabras clave: Quiste ovárico. Laparotomía. Abdomen agudo. Torsión. Quistectomía.

SUMMARY

We present a 18-years-old patient case who arrive to the IESS regional hospital "Teodoro Maldonado Carbo" emergency room, for presenting high intensity abdominal pain located in hypogastrium. She is admitted to the Surgery service, where the physical exam shows tangible mass in right iliac cavity; complementary exams and gynecological valuation are requested. Such valuation and the later urgency interventions confirm the left ovarian cyst diagnosis. Therefore a laparotomy is carried out, the one that reveals as diagnosis, acute abdomen because of ovarian cyst twisting, of which therapeutics is the cystectomy; anatomic mass is sended to pathology for its study.

Key words: Ovaric cyst. Laparotomy. Acute abdomen. Twisting. Cystectomy.

Introducción

El dolor abdominal agudo constituye uno de los desafíos más importantes a los que tiene que enfrentarse el médico^{1,2}. Una de cada 100 emergencias corresponde: 50% a cirugía general, 30% ginecología, 20% medicina interna³. El Abdomen agudo por torsión consiste en la rotación de una víscera tubular o pediculada o del epiplón mayor alrededor de un eje vertical u horizontal⁴. Tabla 1.

En relación con las tumoraciones anexiales hemos de diferenciar los quistes ováricos, de las neoplasias verdaderas⁵.

Tabla 1

Causas de abdomen agudo por torsión

- Torsión de ovario y trompa de Falopio.
- Torsión de miomas subserosos pediculados.
- Torsión de un apéndice epiploico de colon.
- Torsión de un quiste de ovario pediculado.
- Vólvulo de intestino delgado.
- Vólvulo del ciego
- Vólvulo del estómago

Fuente: Morán C: Texto de Cirugía de la Universidad de Guayaquil: 367.

Los primeros frecuentes en mujeres jóvenes son formaciones quísticas originadas por una estimulación excesiva del folículo o por anomalías en su regresión o involución^{6,7}.

* Médico, diplomado superior en Salud ocupacional, Higiene y Seguridad.

** Médico, diplomado superior en Enfermedades Inmunodeficientes VIH.

La torsión de un quiste de ovario se manifiesta por dolor abdominal intenso y constante acompañado de vómitos⁸⁻¹². Tabla 2. Hay que prestar atención: diagnóstico previo del tamaño (quistes de gran tamaño acaban en torsión) y actividad de la paciente (>frecuencia de torsión en casos de >actividad)^{13,15}.

Tabla 2
Diagnóstico diferencial de dolor pélvico agudo

Causas ginecológicas	Causas gastrointestinales
<ul style="list-style-type: none"> ▪ Embarazo ectópico. ▪ Endometritis. ▪ Enfermedad inflamatoria pélvica. ▪ Quistes ováricos. ▪ Torsión de anexos. ▪ Mittelshmerz (dolor a mitad del ciclo). 	<ul style="list-style-type: none"> ▪ Gastroenteritis. ▪ Apendicitis. ▪ Síndrome de Colon irritable. ▪ Obstrucción intestinal. ▪ Diverticulitis. ▪ Enfermedad intestinal inflamatoria.
Causas genitourinarias	Otras causas
<ul style="list-style-type: none"> ▪ Litiasis ureteral. ▪ Cistitis. ▪ Pielonefritis. ▪ Infección de vías urinarias. 	<ul style="list-style-type: none"> ▪ Hernia. ▪ Hematoma de la pared abdominal. ▪ Aneurisma. ▪ Tromboflebitis pélvica.

Fuente: Borek J: Ginecología Novak. 12va. Ed. Editorial McGraw Hill, México DF. 1999: 357.

Para el diagnóstico: RX simple de abdomen, ECO y TAC. Si se trata quirúrgicamente mediante extirpación antes de que aparezcan complicaciones, el pronóstico es excelente¹⁶. Tanto en casos de torsión como de ruptura de quiste ovárico se precisa el estudio anatomopatológico de la tumoración, pues ambas situaciones clínicas pueden ocurrir con quistes de naturaleza benigna o maligna¹⁷⁻¹⁹. Si existe sospecha clínica de malignidad o pacientes postmenopáusicas se completará la anexectomía con histerectomía y anexectomía contralateral²⁰⁻²¹. Sin embargo, en pacientes jóvenes sin sospecha clínica de malignidad se adoptará una actitud quirúrgica conservadora resecaando la menor cantidad posible de tejido ovárico²²⁻²³.

Presentación de caso clínico

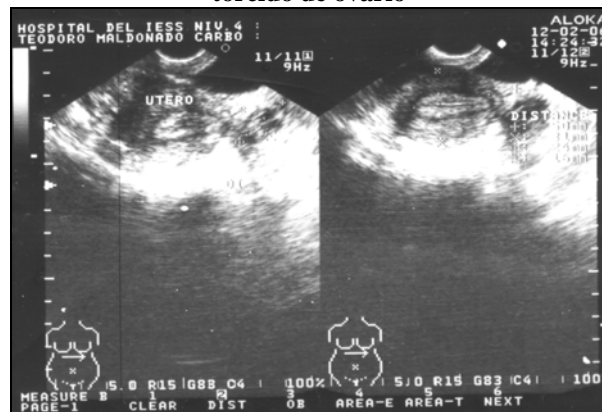
Paciente de sexo femenino, de 18 años de edad, residente en Guayaquil, provincia del Guayas; estado civil, soltera; estudiante; antecedentes patológicos personales: infección de vías urinarias a repetición, refiere ingesta de anticonceptivos orales desde hace 6 meses; fecha de última menstruación 16 de enero de 2006.

Acude al servicio de emergencia por presentar cuadro clínico de aproximadamente 24 horas de evolución caracterizado por dolor abdominal en hipogastrio irradiado a fosa ilíaca derecha, de gran intensidad; alza térmica; facie hipocrática, vómitos y náuseas reflejas, por lo que es ingresada y valorada por el servicio de Cirugía, el cual reporta masa palpable en fosa ilíaca derecha, Mc Burney y Blumber positivos acompañada de ligera reacción peritoneal. Los exámenes de laboratorio e imágenes revelan:

Hematíes: 4'600.000, hemoglobina: 13 g/dl, leucocitos: 13.300, neutrófilos: 84%, linfocitos: 11%, plaquetas: 387.000. Orina: proteínas (+++), leucocitos (+++). Test de embarazo: negativo. Ecografía abdominal: Líquido libre en fondo de saco.

Ecografía transvaginal: imagen de sensación de masa, lobulada, con líquido en su interior que impronta útero en su cara posterior derecha de 15 por 10 centímetros y con diagnóstico probable de quiste ovárico derecho. Figura 1.

Figura 1
Masa quística heterogénea en anexo por quiste torcido de ovario

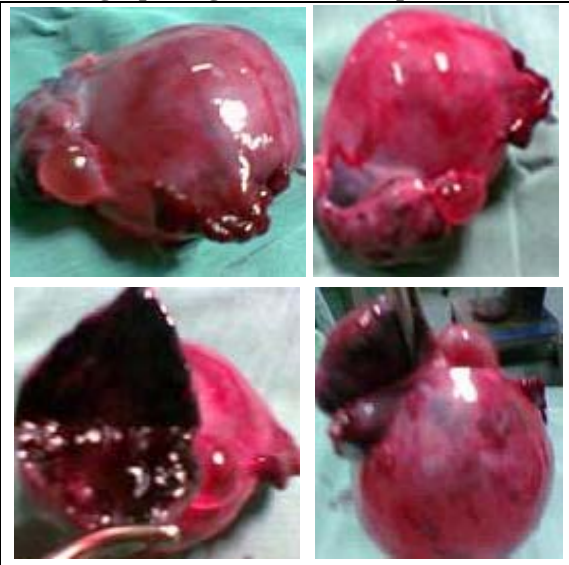

Fuente: departamento de Cirugía del hospital "Dr. Teodoro Maldonado Carbo", Guayaquil.

Se decide realizar interconsulta al servicio de Ginecología, el cual reevalúa el caso y decide intervenir quirúrgicamente de emergencia con diagnóstico preoperatorio de: síndrome doloroso abdominal, abdomen agudo por torsión. Operación proyectada: laparotomía exploratoria; duración aproximada: dos horas.

Hallazgos quirúrgicos: quiste de ovario derecho torcido, isquémico de aproximadamente 15cc de diámetro, líquido sanguinolento 80cc. Figura 2.

Figura 2
Hallazgo quirúrgico: torsión de quiste ovárico



Fuente: departamento de Cirugía del hospital “Dr. Teodoro Maldonado Carbo”, Guayaquil.

Diagnóstico postoperatorio: quiste torcido de ovario derecho, el cual es enviado a patología cuyo reporte indica: formación quística de 220g. de peso, de superficie externa lisa; en su interior: abundante tejido hemático acompañado de líquido folicular, se observan células granulosa de carácter isquémico encapsulado sin signos de atipia. Impresión diagnóstica: quiste folicular con infartación hemorrágica.

Discusión

Los quistes ováricos se originan y se desarrollan principalmente mediante secreción en los espacios cavitarios preformados, los cuales pueden ser de varios tipos según su histología: poliquísticos, quistes del cuerpo lúteo, quistes de alquitrán, paraováricos y quistes foliculares, siendo este último producido cuando un folículo de Graaf maduro en el ovario, en lugar de saltar para entregar su óvulo, no salta y por otra parte sigue produciendo líquido lo que dará como resultado que la cavidad quística se distienda por la secreción y origine un quiste folicular, pudiendo alcanzar gran tamaño y producir dos cosas: que se rompa o que se produzca torsión de su pedículo⁶⁻⁸. Es el caso de la paciente, que debuta con gran dolor en hipogastrio acompañado de signos neurovegetativos (sudoración, náuseas, vómitos), cuadro clínico de instalación rápida ya que la torsión ocluye el drenaje linfático y venoso del anexo afectado; por tanto el tamaño de la

tumoración se incrementa con rapidez y no será difícil palpar durante la exploración física o verla durante la ultrasonografía, por lo que es catalogado como una emergencia quirúrgica, ya que sin importar las características histopatológicas de dicho quiste, si no es operado, se corre el riesgo de que sea una tumoración maligna ya que clínicamente son muy difíciles de diferenciar de los tumores benignos; en todo quiste de gran tamaño, existe el peligro de la rotación del pedículo (caso descrito), estrangulación y ruptura¹⁴⁻¹⁶.

Por lo descrito se vuelve de suma importancia la detección precoz e intervención quirúrgica, ya que de ello dependerá la vida del paciente²³.

Referencias Bibliográficas

1. Bailey's, H: Emergency Surgery. Ed. HAF. Dudley, 42-60-445, 1986.
2. Bajo Arenas J: Ultrasonografía ginecológica. 2da. Ed. Editorial Marban Libros S.A, Madrid – España, 186-190-308-377, 2002.
3. Balasch J: Casos clínicos. 3era. Ed. Editorial Salvat; 191-201, 1990.
4. Borek J: Ginecología Novak. 12va. Ed. Editorial McGraw Hill, México D.F, 367-376, 1999.
5. Botella J, Clavero J: Tratado de Ginecología. Tomo II. 11va. Ed. Editorial Científico-Médica, 399-419, 1978.
6. Clayton S: Manual de Obstetricia y Ginecología. Editorial El Manual Moderno, S.A, México D.F, 234-241, 1991.
7. Comparato M: Ginecología en esquemas. 3ra. Ed. Editorial El Ateneo, Buenos Aires, 207, 2000.
8. Connil V: Tratado de Ginecología. 4ta. Ed. Editorial Labor S.A Barcelona –España, 476-666-673-709, 1960.
9. Cueto J: Cirugía Laparoscópica. 2da. Ed. Editorial McGraw Hill, México D.F, 3-47, 1997.

10. González J: Ginecología. 8va. Ed. Editorial Masson, Barcelona-España, 565, 2003.
11. Gori J, Loroso A: Ginecología de Gori. 2da. Ed. Editorial El Ateneo, Buenos Aires, 160, 2001.
12. Harrison: Principios de medicina interna. 15va. Ed. Editorial McGraw Hill, Madrid-España, 737, 2002.
13. Hopkins J: Ginecología Y Obstetricia. 2da. Ed. Editorial Marban Libros S.A Madrid – España, 307, 2005.
14. Howkins J: Cirugía Ginecología de Bonney. 8va. Ed. Editorial Jims Barcelona-España, 556, 1980.
15. Morán C: Texto de Cirugía de la Universidad de Guayaquil, Editorial Poligráfica, Ecuador, 357-374, 1999.
16. Núñez J: Ginecología y Urología. 3ra. Ed. Editorial Interamericana. Madrid- España, 368, 1952.
17. Pérez A: Ginecología. 2da. Ed. Editorial Mediterráneo, Santiago de Chile, 159-161, 1995.
18. Platz A: Torsión of a corner of the omentum as a cause of acute abdomen. Helv Chir Acta, 773-776, 1990.
19. Pschyrembel W: Ginecología Práctica. 3era. Ed. Editorial Alambra, Madrid – España, 389-433, 1997.
20. Schwartz R: Principios de Cirugía. 6ta. Ed. Editorial McGraw Hill, México D.F, 1051-1053, 1994.
21. Torres Ruiz: Diccionario Términos Médicos Ingles Español. 7ma. Ed. Editorial Iatros Ediciones Médicas Bogotá, 1994.
22. Washington: Manual de Cirugía. 2da. Ed. Editorial Marban Libros S.A Madrid – España, 618, 2002.
23. Waxman M, Boyce JG: Intraperitoneal rupture of benign cystic ovarian. 1era. Ed. Editorial Int, 163-164, 1993.

Dr. Boris Idrovo Falquez

Teléfonos: 593-04-2396405; 091361530

Correo electrónico: boris.idrovo@gmail.com

Dra. Verónica Ponce Avilés

Teléfonos: 593-04-2492050; 094212044

Correo electrónico: mdveronicaponce@hotmail.com

Fecha de presentación: 12 de diciembre de 2007

Fecha de publicación: 02 de marzo de 2009

Traducido por: Estudiantes de la Carrera de Lengua Inglesa, Mención traducción, Facultad de Artes y Humanidades. Responsable: Estefanía Padilla V.



UNIVERSIDAD CATÓLICA
DE SANTIAGO DE GUAYAQUIL