

---

# **E**ventración diafragmática derecha. Reporte de un caso. Unidad de Cuidados Intensivos Neonatales, hospital pediátrico “Dr. Roberto Gilbert Elizalde”.

**Right diaphragmatic eventration. Case report. Neonatal intensive care unit, pediatric hospital “Dr. Roberto Gilbert Elizalde”.**

Aurora Chávez Véliz \*  
Reyma Mosquera Peña \*  
Marisol Kittyle Kittyle \*\*  
Rosa Valle Lituma \*\*\*

---

## **RESUMEN**

Se reporta el caso de un neonato femenino de 26 días evaluado y diagnosticado con una patología diafragmática, observándose 7 días antes del ingreso manifestaciones clínicas como tos, obstrucción nasal, rechazo a la succión y signos variables de dificultad respiratoria. En la radiografía de tórax se evidencia vísceras en el tórax. La valoración cardiológica fue normal. Se interviene quirúrgicamente y se encuentra eventración diafragmática. En su estancia hospitalaria presenta otras complicaciones digestivas, por lo que es sometido a una nueva cirugía, encontrándose malformaciones a nivel de tubo digestivo. La evolución clínica es favorable hasta el alta.

**Palabras clave:** Eventración diafragmática. Dificultad respiratoria.

## **SUMMARY**

A 26 days female neonate case is reported. Evaluation and diagnosis was made: diaphragmatic pathology. Seven days before admission were present some signs like cough, nasal blockage, rejection to suction, and changeable signs of respiratory discomfort. In the chest X-ray we can see abdominal viscera in the thorax. Cardiac evaluation was normal. Surgical treatment was applied and a big diaphragmatic eventration was found. In her stay at the Hospital the patient presented other digestive complications, which caused another surgical intervention, this time we found malformations in the digestive tract. Clinical evolution was favorable until discharge.

**Key words:** Diaphragmatic eventration. Respiratory discomfort.

---

## **Introducción**

La eventración diafragmática congénita resulta de un desarrollo incompleto de la porción muscular o tendón del diafragma. En ocasiones el diafragma es solo una membrana fina, imposible de distinguir microscópicamente de una hernia con saco. Si bien en general sólo causa una marcada elevación del diafragma afectado, en general el izquierdo, en los casos más graves puede interferir en el desarrollo pulmonar. Habitualmente congénita, pero puede ser adquirida después de la lesión del nervio frénico por cirugía o por traumatismo del parto. El diafragma es fino y fibroso en lugar de ser muscular.

Este defecto es más frecuente en el lado izquierdo y más habitual en los niños que en las niñas<sup>13,15</sup>. Los síntomas en algunos casos son similares a los de una hernia diafragmática (taquipnea, dificultad respiratoria, retracciones y cianosis)<sup>4,8,10,11</sup>. En otros casos, los síntomas son menos graves. Algunos casos permanecen asintomáticos o se reconocen por neumonías recurrentes en el pulmón homolateral mal ventilado.

Se puede hacer el diagnóstico observando la reducción de la ventilación unilateral en la exploración física, mediante radiografía de tórax

---

296 \* Médico tratante, Unidad de Cuidados Intensivos Neonatales, hospital pediátrico “Dr. Roberto Gilbert Elizalde”.  
\*\* Médico Jefe, Unidad de Cuidados Intensivos Neonatales, hospital pediátrico “Dr. Roberto Gilbert Elizalde”.  
\*\*\* Médico Pediatra. Residente 4, Unidad de Cuidados Intensivos Neonatales, hospital pediátrico “Dr. Roberto Gilbert Elizalde”. Guayaquil – Ecuador.

que demuestra la eventración y mediante la radioscopia, que muestra movimiento paradójico de la porción afectada del diafragma. Los casos sintomáticos se tratan inicialmente con ventilación mecánica.

El tratamiento definitivo se trata con la plicatura del diafragma afectado. La plicatura mejora la mecánica respiratoria, permitiendo la reexpansión pulmonar, si bien inmoviliza el diafragma, la cirugía en general se tolera bien y el pronóstico es excelente. Algunos centros utilizan actualmente la vía laparoscópica como primera elección quirúrgica. Los casos asintomáticos se tratan de manera conservadora<sup>13,14,15</sup>.

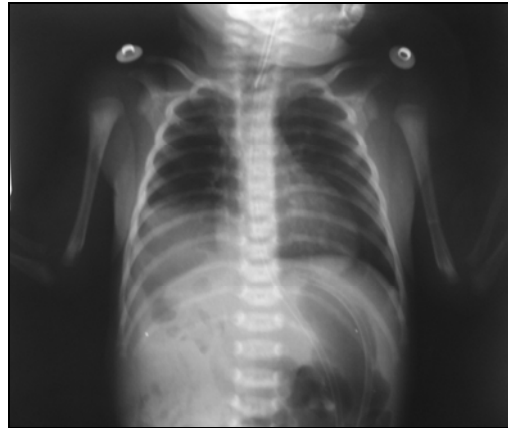
La malrotación intestinal se puede presentar como componente intrínseco de este tipo de patologías diafragmáticas y se puede manifestar como un vólvulo intestinal, en donde la clásica presentación se caracteriza por la aparición de vómitos biliares en un recién nacido.

### Reporte del caso

Se trata de un neonato femenino que ingresa al hospital "Dr. Roberto Gilbert Elizalde", a los 26 días de vida con 2.6 kilos. Ingresar por cuadro clínico de 7 días de evolución con diarrea, tos, obstrucción nasal, rechazo a la succión y dificultad respiratoria progresiva.

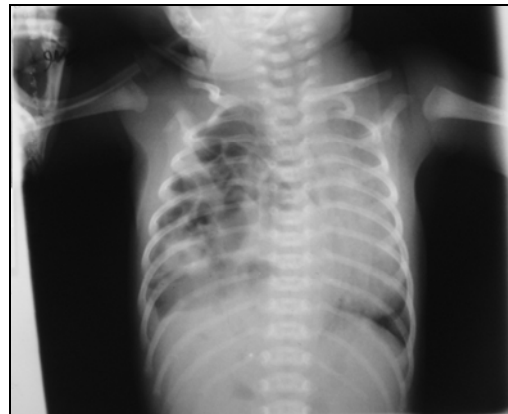
Entre los antecedentes ginecoobstétricos: madre de 24 años, primigesta, con controles prenatales mensuales; nace por cesárea, con datos de polihidramnios, valorado en 39 semanas de gestación, sin datos de asfixia perinatal aparentemente, presentó dificultad respiratoria desde su nacimiento por lo que permanece ingresada en hospital provincial por 10 días y luego es dado de alta. Se encuentra asintomático durante pocos días, luego de lo cual comienza con tos esporádica al principio, obstrucción nasal, deposiciones diarreicas y signos variables pero con tendencia progresiva de dificultad respiratoria, por lo que acude a una consulta médica particular y debido a que no mejora y por el contrario, sus signos clínicos especialmente respiratorios empeoran, acude a este Hospital, en donde luego de darle asistencia inmediata para estabilizar sus signos vitales, se le realiza una radiografía AP de tórax, y se evidencia asas intestinales en tórax derecho. Foto 1 y 2.

Foto 1



Contenido abdominal en hemitórax derecho.  
Fuente: autor.

Foto 2

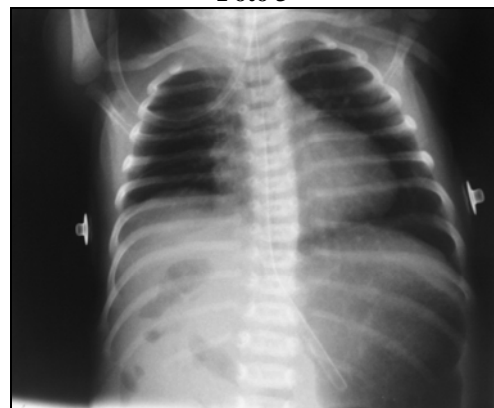

Contenido abdominal en hemitórax derecho.  
Fuente: autor.

Se le realiza plicatura de diafragma con los siguientes hallazgos. Foto 3:

1. Gran saco diafragmático que contiene hígado, colon ascendente e intestino delgado.
2. Pulmón derecho hipoplásico.

Foto 3

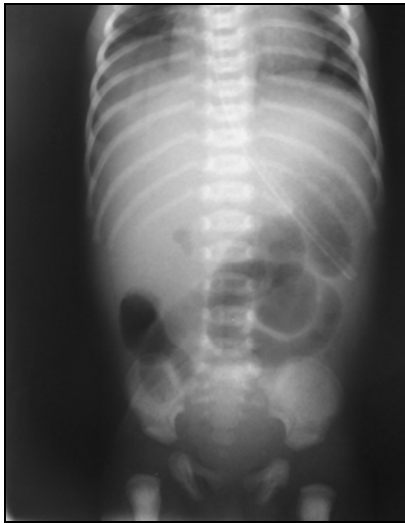

rx tórax A-P post plicatura.  
Fuente: autor.

A los 8 días de realizada la plicatura diafragmática; presenta descompensación hemodinámica, fiebre, drenaje bilioso, no deposiciones; se le realiza radiografías de abdomen donde se observan signos de obstrucción intestinal, foto 4, y es reintervenido quirúrgicamente encontrándose:

1. Vólvulo intestinal, sin compromiso vascular.
2. Bandas de Ladd.
3. Mal rotación de ciego.

Foto 4

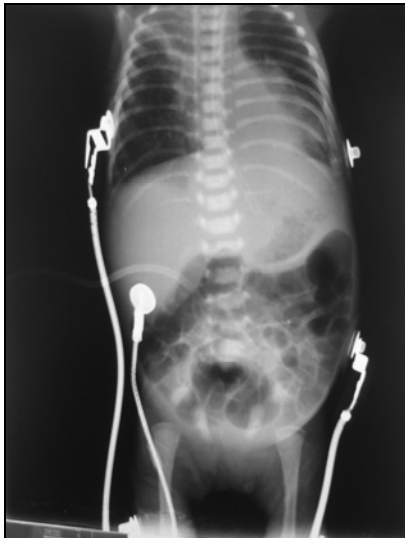


Signos de obstrucción intestinal.

Fuente: autor.

Permanece hospitalizada por 28 días, dada de alta y en controles posteriores permanece estable. Foto 5 y 6.

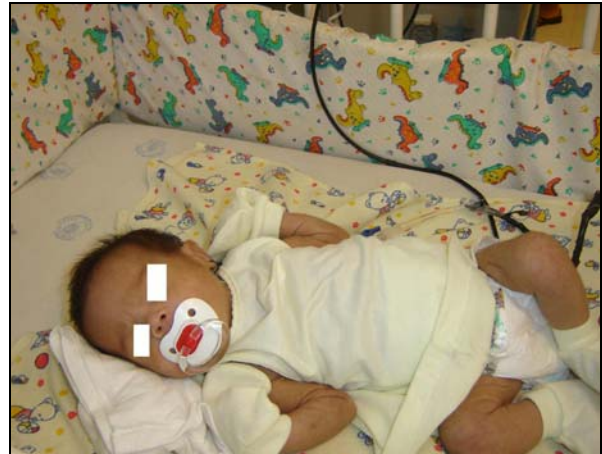Foto 5



rx abdomen post corrección digestiva.

Fuente: autor.

Foto 6



Post corrección torácica y digestiva.

Fuente: autor.

### Discusión

En los casos de eventración diafragmática, el diagnóstico a veces puede pasar desapercibido, ya que la sintomatología es muy variable, recordemos que puede ser desde casos asintomáticos hasta dificultad respiratoria grave desde el nacimiento.

La radiografía de tórax muestra la elevación hemidiafragmática y la ecografía o radioscopía confirmarán el movimiento paradójico del diafragma y el mediastino durante la inspiración; pero si el paciente está ventilado con presión positiva, el diagnóstico puede pasar inadvertido.

El diagnóstico diferencial con la parálisis diafragmática no siempre es posible; en este caso la injuria es nerviosa, no de la estructura muscular y frecuentemente adquirida por lesión o tracción del nervio frénico<sup>4,5</sup>.

La malrotación intestinal puede estar presente en todas aquellas malformaciones congénitas que ocasionen una pérdida del domicilio del contenido abdominal fetal tales como la gastrosquisis, onfalocelo, hernia diafragmática congénita. En estos pacientes no es conveniente corregir la malformación inicialmente<sup>7,8</sup>.

Además, la malrotación intestinal suele manifestarse por los signos y síntomas asociados por algún cuadro sobreañadido, como en este caso en el que se presentó un vólvulo intestinal y oclusión duodenal por bandas de Ladd<sup>14</sup>.

## Conclusiones

Con los avances del diagnóstico prenatal, cada vez es más frecuente poder detectar patologías diafragmáticas, lo que sirve a su vez para brindar una mejor y oportuna atención al recién nacido<sup>3</sup>.

La sobrevida de estos niños varía ampliamente, dependiendo de muchos factores, tales como: presencia o no de diagnóstico prenatal, malformaciones asociadas, diferencias intrínsecas entre la severidad de presentación de la enfermedad<sup>1,2,3,12</sup>.

Las secuelas respiratorias se relacionan con la posibilidad de hipoplasia pulmonar y el tipo de manejo respiratorio neonatal<sup>14,10,1,12</sup>.

Según algunas revisiones, aproximadamente el 20% se asocia a bridas o vólvulos<sup>14</sup>.

La complejidad en el manejo de estos pacientes continúa luego del alta, por lo cual todos los enfermos se beneficiarán con un seguimiento multidisciplinario de alto riesgo<sup>4,8,10</sup>.

## Referencias bibliográficas

1. Adolph V, Flageole H, Perreault T: Repair of congenital diaphragmatic hernia after weaning from extracorporeal membrane oxygenation. *J Pediatr Surg*. North Am, 30: 349, 1995.
2. Adzick N: On the horizon: Neonatal Lung transplantation. *Arch Dis Child*. North Am, 67: 455, 1992.
3. Adzick N, Harrison M, Glick L, Lillehei C: Diaphragmatic hernia in the fetus, prenatal detection and outcome in 94 cases. *Pediatr Surg*. North Am. 20: 357, 1995.
4. Cano D, Perotti E, Bello O: Eventración diafragmática. *Archivos de Pediatría de Uruguay*, Montevideo-Uruguay. 72 (2) 53-59, 2001.
5. Cantu O, Perez P, Rodríguez I: Plicatura diafrágica por torascostomía en un neonato. Reporte de un caso. *Revista mexicana de Pediatría*. Mexico-México. 72 (4): 186-188, 2005.
6. Deslauriers J: Eventration of the diaphragm. *Chest surg clin*. North Am, (16): 315-330, 1998.
7. Gómez E, Saavedra L, Bastidas J: Eventración diafragmática. Reparación videotoracoscópica revista pediatría electrónica ISSSN 0718-918. Santiago-Chile. 3 (3). 35-38. 2006.
8. Hansen T, Cobert A: Trastornos de la pared torácica y del diafragma. 6° edición. Editorial Panamericana. Buenos Aires-Argentina, 592-594, 1993.
9. Martínez Ferro M: Resultados en el tratamiento de Hernia diafragmática. *Rev. Cir. Inf*, Argentina, 2: 100-104, 1994.
10. Paez V, Pabon R, Pacheco L: Eventración diafragmática a propósito de un caso. *Medicrit Revista de Medicina Interna y medicina crítica*. Venezuela, 2 (5): 104-106, 2005.
11. Pomeratz M: Tratado de patología quirúrgica. 17° edición. Editorial médica Panamericana, Buenos Aires- Argentina, 1244-1250, 2000.
12. Rodríguez S, Fariña D, Martínez Ferro C: Índices de ventilación como predictor de mortalidad en Hernia diafragmática. *Rev. Cir. Inf*, Argentina, 4 (3): 103-107, 1994.
13. Rudolph C: Pediatría. 21° edición. Editorial Mc Graw Hill Companies Inc, Madrid-España, 2174, 2004.
14. Sola A: Cuidados especiales del feto y del recién nacido. 5° edición. Editorial Científica Interamericana. Buenos Aires-Argentina, 1545-1555, 2001.
15. Taeusch W: Tratado de Neonatología de Avery. 7° edición. Ediciones Harcourt S.A., Madrid-España, 685-694, 2000.

**Dra. Rosa Valle Lituma**

**Teléfono: 593-04-2436257; 095342372**

**Correo electrónico: drarjvalle@hotmail.com**

**Fecha de presentación: 04 de abril de 2007**

**Fecha de publicación: 01 de octubre de 2007**

**Traducido por: Dr. Gonzalo Clavijo.**