
Anemia fanconi: evidencia de un caso.

Fanconi's anemia: case evidence.

Rubén Valle Giler *
Daniela Egas Béjar *
Patricio Valle Giler *
Dunia Pastor P. **
Mercy Maldonado M. ***

RESUMEN

La anemia de Fanconi es una enfermedad heredada con carácter autosómico recesivo, caracterizada por el desarrollo gradual de pancitopenia en la niñez¹. Se asocia con frecuencia a diversas anomalías congénitas que incluyen principalmente anormalidades del esqueleto, corazón y riñones, malformaciones del sistema nervioso central con retraso mental y pigmentación anormal de la piel^{2,3}. Fue descrita por Fanconi en 1927 y en 1931 Naegeli sugirió que el término "Anemia de Fanconi" se utilice para los pacientes con anemia aplásica familiar y malformaciones congénitas⁷.

Palabras clave: Pancitopenia. Malformaciones congénitas.

SUMMARY

Fanconi's Anemia is a hereditary disease with autosomal recessive character, that causes a gradual development of pancytopenia in infancy. Frequently it is associated to several congenital abnormalities, mainly in the skeleton, heart and kidneys, malformations of the central nervous system, with mental retardation and abnormal skin pigmentation. It was described by Fanconi in 1927 and in 1931 Naegeli suggested that the term "Fanconi's anemia" be used for patients with familial aplastic anemia and congenital malformations.

Key words: Pancytopenia. Congenital malformations.

Introducción

Manifestaciones clínicas

Se ha observado que la mayoría de pacientes afectados son del sexo masculino (proporción aproximada de 1.3:1). Asimismo, con mayor frecuencia inician su sintomatología en la edad escolar: cuatro a siete años en los niños y seis a diez años en las niñas, siendo rara la presentación de las manifestaciones clínicas en la edad de la lactancia^{7,14,18}.

El inicio de la enfermedad se presenta habitualmente en forma gradual y los síntomas se relacionan principalmente al desarrollo de

pancitopenia de intensificación progresiva. De hecho, las manifestaciones hematológicas son semejantes a las que se observan en la anemia aplásica adquirida. Así, pueden observarse al inicio manifestaciones atribuibles a la trombocitopenia como petequias, hematomas o episodios graves de epistaxis o sangrado gastrointestinal. Posteriormente se hacen evidentes los signos de anemia que incluyen principalmente palidez, fatiga fácil, debilidad e hiporexia^{8,10}.

* Doctor en Medicina y Cirugía, Universidad Católica de Santiago de Guayaquil, Ecuador.

** Médico residente, hospital pediátrico "Francisco de Ycaza Bustamante", Guayaquil – Ecuador.

*** Médico jefe del servicio de hematología, hospital pediátrico "Francisco de Ycaza Bustamante", Guayaquil – Ecuador.

Son diversas las anomalías congénitas observadas en los pacientes con anemia de Fanconi. Tres cuartas partes de los casos presentan retraso del crecimiento corporal, habiéndose observado en algunos pacientes deficiencia en la producción de la hormona del crecimiento. A este respecto, la asociación de alteraciones del metabolismo de la melanina con el retraso del crecimiento corporal, sugiere un defecto común en el área hipotálamo-hipofisiaria debido a que tanto el metabolismo de la melanina como la producción de la hormona del crecimiento se controlan en esta región del cerebro⁹.

La hiperpigmentación cutánea que se desarrolla en algunos niños con anemia de Fanconi, es con frecuencia de distribución central afectando el cuello, las axilas, la areola mamaria, el abdomen, el ombligo, los genitales y las ingles. También puede presentarse en forma difusa, con predilección por los pliegues cutáneos o aparecer en forma de manchas. La lesión histológica corresponde esencialmente a hipermelanosis^{12,13}.

Con referencia a las alteraciones del sistema nervioso central y órganos de los sentidos, se ha observado microcefalia, microftalmia, pliegues epicánticos, ptosis palpebral, espina bífida, estrabismo, nistagmo, sordera y deformaciones del pabellón auricular⁸.

Las anomalías esqueléticas se presentan en dos terceras partes de los pacientes, especialmente en las manos y antebrazo. Una alta proporción de niños presentan anomalías de los dedos pulgares, que van desde ausencia de los mismos hasta hipoplasia de la uña y pulgares trifalángicos. Otras alteraciones incluyen ausencia del pulso radial, hipoplasia del primer metacarpiano o de la eminencia tenar. El estudio radiográfico puede mostrar aplasia o alteraciones morfológicas del radio. Las anomalías renales pueden incluir duplicación de pelvis, hidronefrosis, quistes, riñón en herradura o riñones ectópicos^{16,17}.

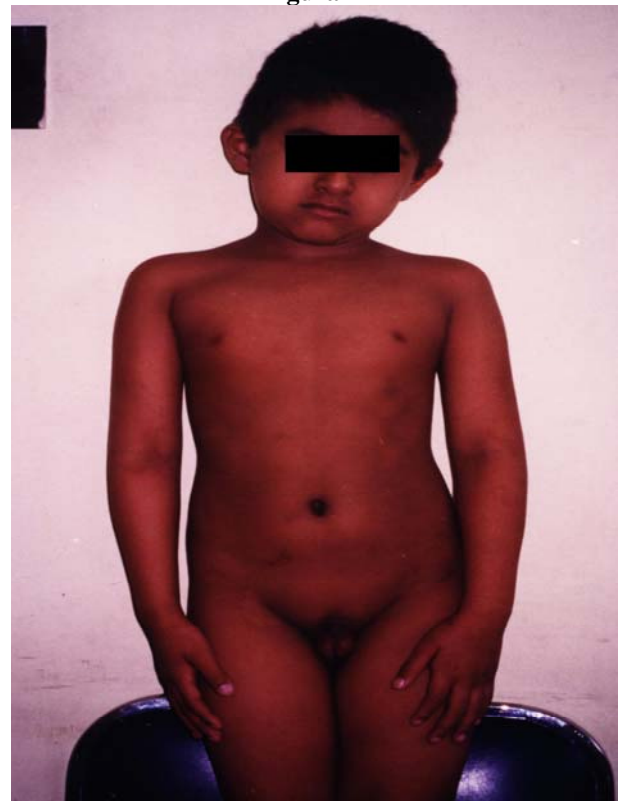Caso clínico

Paciente masculino de 12 años de edad, procedencia y residencia Guayaquil, producto de tercera gesta de madre de 37 años; embarazo a término, atendida en medio hospitalario, con datos de hipoxia neonatal; hermanos sin antecedentes patológicos personales. Padre aparentemente sano

profesión técnico en refrigeración, sin datos de consanguinidad.

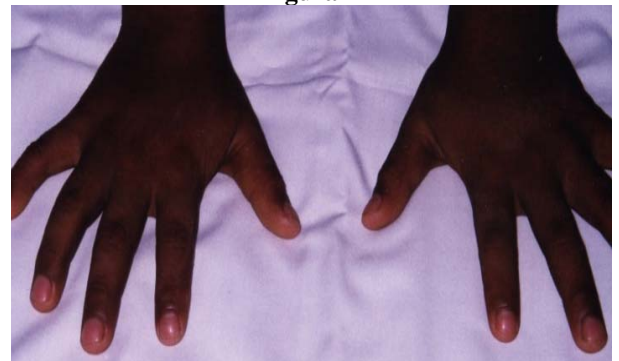
Paciente es derivado del hospital de SOLCA en junio de 1998 a la edad de 6 años, en donde permanece hospitalizado por 13 días por presentar palidez, fatiga fácil, anorexia y malestar general; es derivado al servicio de hematología del hospital "Francisco de Ycaza Bustamante", donde se estableció diagnóstico de Aplasia Medular, Anemia de Fanconi. Figura 1 y 2.

Figura 1



Paciente 12 años con diagnóstico de Anemia de Fanconi. **Fuente:** departamento de hematología, hospital "Francisco de Ycaza Bustamante".

Figura 2

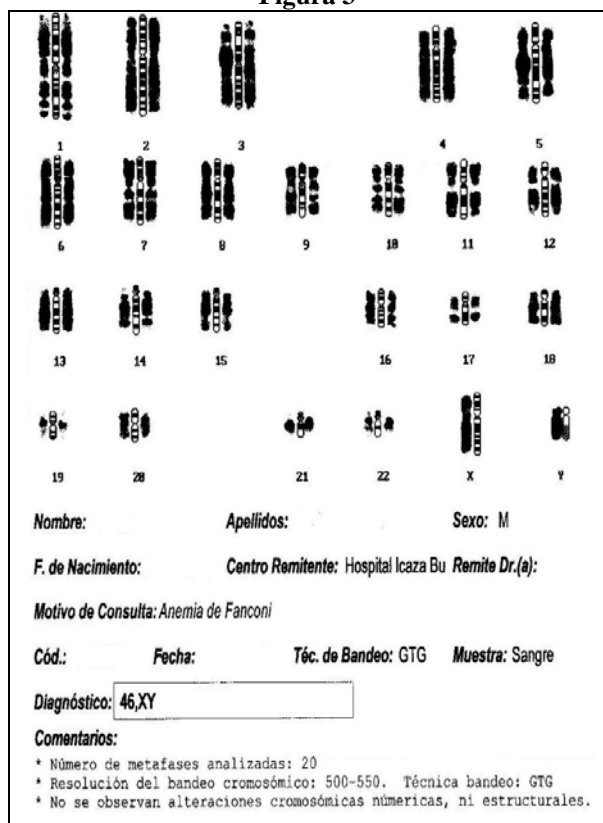


Pulgar digitalizado en paciente con Anemia de Fanconi. **Fuente:** departamento de hematología, hospital "Francisco de Ycaza Bustamante".

Examen físico

A los 12 años: Peso 44.5 Kg., talla 142 cm., frecuencia respiratoria: 20 por minuto, frecuencia cardíaca: 100 por minuto, temperatura: 37°C. Paciente masculino, eutrófico, normocéfalo, estrabismo, frente prominente, nariz aguileña, hiperpigmentación de piel alrededor de párpados (bird face), adenopatías cervicales, tiroides: aumentada de tamaño, blanda, difusa, desplazable; tórax: simétrico, hiperpigmentación en axilas (café con leche); campos pulmonares: claros y ventilados; ruidos cardíacos: rítmicos, no ruidos agregados; abdomen: blando, depresible, no doloroso a la palpación superficial ni profunda; no visceromegalias, ruidos hidroaéreos presentes; extremidades: pulgar digitalizado, hipertriosis. Figura 1 y 2. Paciente fue valorado por Genética solicitándose estudio de cariotipo; sin embargo no se aplicaron técnicas especiales (mitomicina C, diepoxibutano) para detectar rupturas cromosómicas en estos casos, por lo que no se reportan alteraciones numéricas ni estructurales, como se puede ver en el Informe. Figura 3.

Figura 3



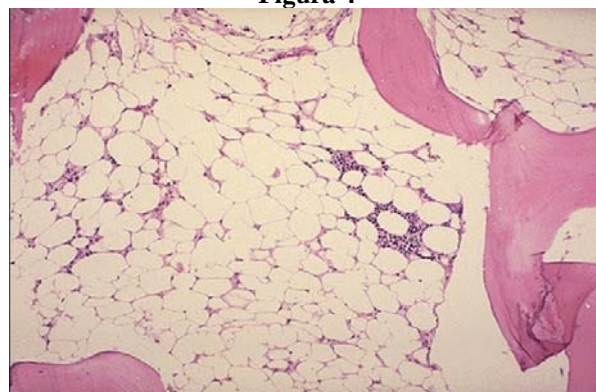
Cariotipo con hallazgos normales.

Fuente: Instituto de Biomedicina, Universidad Católica de Santiago de Guayaquil.

Evolución de la enfermedad: Paciente ameritó múltiples ingresos al servicio de hematología a causa de anemia aguda, trombocitopenia, y procesos infecciosos a repetición, sobre todo respiratorios, recibiendo transfusión de glóbulos rojos concentrados, plaquetas, y antibioticoterapia específica según germen aislado. Adicionalmente recibió corticoesteroides, eritropoyetina, multivitaminas, testosterona, presentando en su último ingreso neumonía complicada con hemorragia intracraneana por lo que fue transferido a terapia intensiva; siendo conectado a ventilación asistida y presentando posteriormente paro cardíaco y fallo sistémico con la consiguiente muerte. Se le realizaron exámenes de laboratorio encontrándose pruebas de función hepática y renal normal; T4 normal, T3 aumentada, TSH normal, Ac.anti-tiroglobulina y antimicrosomales negativos; GH post clonidina FIA 0,90ng/ml, GH a los 30 minutos 0,36ng/ml, GH a los 60 minutos 11,15ng/ml, GH a los 90 minutos 6,27ng/ml, electroforesis de hemoglobina: presencia de hemoglobina fetal, edad ósea disminuida con relación a edad cronológica; radiografía de silla turca normal, eco abdomen – pélvico normal; ecocardiograma normal; pancitopenia persistente (ejemplo de un control: hematócrito 16%, segmentados 8%, eosinófilos 3%, linfocitos 75%, monocitos 4%, plaquetas 35000).

Reporte de médula ósea: Celularidad disminuida con maduración normal de las 3 series con presencia de grumos de células adipocíticas y moderadas a severa linfocitosis. Impresión diagnóstica: hipoplasia medular compatible con aplasia de médula. Figura 4 y 5.

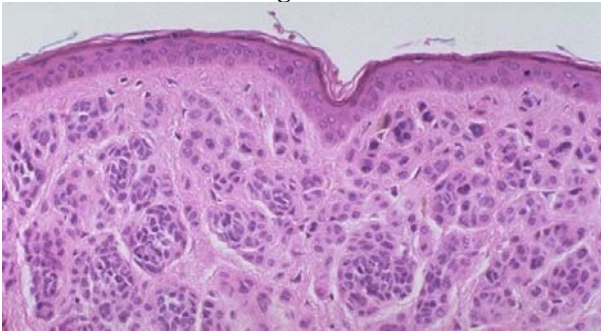
Figura 4



Biopsia de médula ósea mostrando marcada hipoplasia.

Fuente: Departamento de hematología, hospital "Francisco de Ycaza Bustamante"

Figura 5



Biopsia de piel mostrando hipermelanosis.

Fuente: Departamento de hematología, hospital "Francisco de Ycaza Bustamante"

Fisiopatología

La anemia de Fanconi es una enfermedad autonómica recesiva, de manera que, cada paciente debe ser homocigoto o heterocigoto compuesto con alguna mutación en uno de los ocho diferentes genes que pueden causar la patología (FANC genes). Según la región geográfica, la frecuencia de heterocigotos en la anemia de Fanconi oscila entre 1/100 y 1/300^{5,11}. Uno de los rasgos característicos, además son los signos de roturas cromosómicas espontáneas o inducidas por clastógenos. El amplio espectro de los fenotipos de la anemia de Fanconi depende de si la mutación produce genes parcialmente funcionales o nulos; más que del tipo de gen que causa la enfermedad. El rol específico de las mutaciones de los FANC genes en cuanto a defectos congénitos, aplasia de médula ósea u oncogénesis no es claro^{15,19,20}. Las células linfoides, hematopoyéticas (y sus progenitores) y fibroblásticas de los pacientes con Anemia de Fanconi, muestran diversas alteraciones citogenéticas como reparación defectuosa del ADN, mayor sensibilidad de las células hematopoyéticas a los agentes oxidantes, y menor supervivencia de las células^{5,20}.

Hallazgos de laboratorio

Característicamente el examen de la médula ósea muestra depresión de las tres líneas celulares, lo cual se correlaciona con el hallazgo de pancitopenia periférica. Algunos niños con anemia de Fanconi pueden presentar al inicio hiperplasia eritrocitaria, haciéndose hipocelular en estadios avanzados de la enfermedad. La anemia es de tipo crónica arregenerativa, generalmente normocítica o ligeramente

macrocítica; el porcentaje de reticulocitos es comúnmente bajo. La cuenta diferencial leucocitaria revela habitualmente granulocitopenia (en especial neutropenia) con linfocitosis relativa^{1,3}.

La estimación de la concentración de hemoglobina fetal puede ser de valor sugiriendo el diagnóstico de anemia de Fanconi. Sin embargo, debe tenerse en cuenta que también puede encontrarse elevada (aunque en menor proporción), en niños con aplasia adquirida de la médula ósea, talasemia, persistencia hereditaria de la hemoglobina fetal y leucemia mieloide crónica juvenil⁸.

Una proporción importante de pacientes pueden presentar anomalías cromosómicas diversas: fracturas, translocación de cromátides y endorreduplicaciones en linfocitos, fibroblastos y células de la médula ósea. Alteraciones semejantes han sido halladas en pacientes con leucemia, habiéndose descrito mayor incidencia de leucemia mielógena aguda en pacientes con anemia de Fanconi y sus familiares cercanos. Las alteraciones cromosómicas se hacen más aparentes después de la exposición a agentes como la mitomicina C o el diepoxibutano. De hecho este último es utilizado como prueba diagnóstica de este tipo de anemia aplásica^{14,17}. Anteriormente se consideró que algunos niños con una forma semejante de inicio de la anemia aplásica pero sin anomalías congénitas presentaban una alteración diferente denominada síndrome de Estren-Dameshek. Sin embargo, en base a la sensibilidad de sus células al diepoxibutano al momento actual se considera que estos niños presentan la misma alteración hereditaria pero sin malformaciones esqueléticas².

Tratamiento

El manejo sintomático de la pancitopenia en los niños con anemia de Fanconi es semejante al que se utiliza en niños con anemia aplásica adquirida e incluye la transfusión de eritrocitos y plaquetas cuando se encuentran indicados^{2,6}.

Al estudiar el efecto del tratamiento con andrógenos, se ha observado que más del 75% de los pacientes presentan al inicio algún grado de mejoría hematológica: se incrementa la cifra de reticulocitos seguida de aumento de los valores de hemoglobina por uno o dos meses y ocurre

también elevación algo más tardía de las cifras de leucocitos y plaquetas. Sin embargo, es muy difícil mantener una respuesta sostenida al tratamiento. Lo anterior explica la escasez de informes que señalen el mantenimiento de la remisión después de suspender el medicamento. Por otro lado, se ha observado el desarrollo de leucemia o tumores hepáticos durante el tratamiento androgénico, o bien una proporción de pacientes se hacen refractarios a este tratamiento y fallecen por complicaciones hemorrágicas. Se ha sugerido la asociación de los andrógenos con corticosteroides, señalándose que el efecto acelerador del crecimiento de los primeros se contrarresta con el efecto desacelerador de los segundos. Alter y Young sugieren un esquema de tratamiento que incluye la administración de oximetolona a dosis de 2 a 5mg/kg/día y prednisona 5 a 10mg cada 48 horas; si se observa respuesta, se reduce progresivamente la dosis del andrógeno al mínimo nivel de mantenimiento posible^{1,4,20}.

Finalmente, el trasplante de médula ósea en niños con anemia de Fanconi, ofrece la única posibilidad de curación de la anemia aplásica. Sin embargo, existe el riesgo de que el tratamiento quimioterápico y/o la irradiación pueda acelerar el desarrollo de neoplasias secundarias en estos pacientes^{4,6,15}. También se encuentra en estudio la utilidad de los factores estimulantes de colonias granulocíticas y/o granulomonocíticas en combinación con la eritropoyetina².

Referencias bibliográficas

- Alter BP: The bone marrow failure síndromes: Hematology of Infancy and Childhood, pp 237-335, 1998.
- Alter BP: Inherited bone marrow failure syndromes: Hematology of Infancy and Childhood 2002.
- Alter BP, Caruso JP et al: Fanconi Anemia. Cancer Genet Cytogenet, 2000.
- Ayas M, Al-Jefri A, Al-Mahr M, Rifai S, Al-Seraihi A, Tbakhi A. Stem cell transplantation for patients with Fanconi anemia with low-dose cyclophosphamide and antithymocyte globulins without the use of radiation therapy. Bone Marrow Transplant; 35 (5): 463-6 Mar. 2005.
- Bouchlaka C, Othman TB, Aissaoui L, Elloumi H, Elloumi M, Amouri A, Abid HB, Hadji S, Slama H; Tunisian Fanconi Anemia Study Group. Fanconi anemia: contribution of molecular analyses to the identification of bone marrow graft donors and the study of chimerism in grafted patients. Genet Fall; 8 (3): 268-75. Test. 2004.
- DiBartolomeo P, Olioso P, et al: Allogenic bone marrow transplantation for Fanconi anemia. Bone Marrow Transplant 16:53, 1992.
- Faivre L, Lewis C, et al: Fanconi anemia. European Fanconi Anemia Research Group, 2002.
- Guinan EC, Huhn RD, et al: Evaluation of granulocyte-macrophage colony-stimulating factor for the treatment of pancytopenia in children with Fanconi anemia. J Pediatr, 1994.
- Hermesen MA, Van Zeeburg HJ, Snijders PJ, Pals G, , Roomans MA, Bagby G. Generation and molecular characterization of head and neck squamous cell lines of fanconi anemia patients. Cancer Res; 65 (4): 1271-6. 15 Feb 2005.
- Hsu SY, Tsai IJ, Tsau YK. Comparison of growth in primary Fanconi syndrome and proximal renal tubular acidosis. Pediatr Nephrol. 10 Feb. 2005.
- Koren-Michowitz M, Friedman E, Gershoni-Baruch R, Brok-Simoni F, Patael Y. Coinheritance of BRCA1 and BRCA2 mutations with Fanconi anemia and Bloom syndrome mutations in Ashkenazi Jewish population: Possible role in risk modification for cancer development. Am. J. Hematol. Mar; 78(3): 203-6. 2005.
- Lipton JM: The hematologic garden: How does it grow? J Pediatr, 1998.
- Merrill A, Rosenblum-Vos L, Driscoll DA, Daley K, Treat K. Prenatal diagnosis of Fanconi anemia (Group C) subsequent to abnormal sonographic findings. Prenat Diagn.; 25 (1): 20-2. Jan 2005.
- Nijman SM, Huang TT, Dirac AM, Brummelkamp TR, Kerkhoven RM, D'Andrea AD, Bernards R. The deubiquitinating enzyme USP1 regulates the Fanconi anemia pathway. Mol Cell; 17 (3): 331-9. 4 Feb. 2005.
- Rogowska E, Wozniak W. Nephrotoxicity of ifosfamide with special reference to Fanconi Syndrome.] Med Wieku Rozwoj; VIII (1 Pt 2): 289-295. 2004.
- Tan PL, Shek PC, Lim LC, How GF, Tan P, Yeoh AE, Quah TC. Umbilical cord blood stem cell from unrelated donors is a feasible alternate stem cell source for transplant in patients with genetic diseases. Ann Acad Med Singapore; 33 (5 Suppl): S82-3. Sep 2004.
- Thompson LH, Hinz JM, Yamada NA, Jones NJ. How Fanconi anemia proteins promote the four Rs: Replication, recombination, repair, and recovery. Environ Mol Mutagen. 24 Jan 2005.
- Verlinsky Y, et al: Preimplantation diagnosis for Fanconi anemia combined with HLA matching. JAMA 27 Jun 2001.
- Watanabe T, Nakayasu K, Nagayama Y. Autoimmune haemolytic anaemia and renal Fanconi syndrome caused by valproate therapy. Eur J Pediatr; 164 (3):186-7. Mar 2005.
- Young NS: The pathophysiology of acquired aplastic anemia. NEJM 336: 1365, 1997.

Dr. Rubén Valle G.

Teléfonos: 593-04-2278462; 094105267

Correo electrónico: jrvalle@gmail.com

Fecha de presentación: 29 de abril de 2005

Fecha de publicación: 25 de junio de 2007

Traducido por: Dr. Gonzalo Clavijo.