
Urotomografía multicorte: aplicaciones clínicas

Multislice Kidney CT Scan: clinical applications

Norka Cabrera Beltrán *
Marcos Alcántaro Montoya **
Hamilton Lama Tapia ***

Resumen

Hasta ahora en nuestro medio el diagnóstico de las uropatías se fundamentaba en la historia clínica y un estudio radiológico convencional; siendo así, la valoración de la vía excretora se ha limitado al ultrasonido (US), la urografía intravenosa (UIV) la pielografía ascendente (PA) y la pieloureterocistografía descendente percutánea. La sensibilidad y especificidad de estas pruebas no son altas, por lo que se han desarrollado otros procedimientos imagenológicos para este tipo de estudio, tales como la resonancia magnética nuclear (RMN) y la tomografía helicoidal con estudio multiplanar. Desde algún tiempo atrás, se viene utilizando el estudio tomográfico de las vías urinarias, mostrando alta sensibilidad y especificidad en el diagnóstico de la urolitiasis, permitiéndonos además valorar la anatomía renoureterovesical y de los tejidos circundantes, por esto la tomografía computada multicorte (TCMC) se presenta como una técnica básica para el estudio de la etiología de la hematuria y fundamental en los casos de síndrome de la unión pieloureteral, con lo cual nos permite valorar la circulación y elegir la mejor técnica quirúrgica a utilizar.

Palabras clave: Litiasis. Tomografía. Multicorte. Helicoidal.

Summary

In our society the diagnosis of the uropathologies was based in the clinical history and a conventional radiological study. The types of exams used are the excretory urography and the ascending pyelography (PA). The sensibility and specificity of these tests are not high that is why or types of test exists such as the MRI and CT scan. The CT scan is a basic technique to study the etiology of hematuria and fundamental in cases of pyelo - urethral union syndrome which allows us to evaluate the circulation and choose the best surgical technique to use.

Key words: Lithiasis. Tomography. Multislice CT.

Introducción

La ecografía sigue siendo la técnica de primera elección en el screening y el seguimiento de la mayoría de las uropatologías, ya que se trata de un procedimiento no invasor, rápido, de buen costo/eficacia y ampliamente disponible. La tomografía computada (TC) urológica constituye la exploración complementaria a la ecografía en muchas entidades renales en que éstas no son resolutivas, tanto por limitaciones inherentes a la técnica de imagen, como a la propia patología^{3,18,21}.

En algunos países de Europa, se está utilizando para el abordaje diagnóstico del dolor en el flanco

abdominal, en áreas de emergencia¹, con resultados muy prometedores. En nuestro país a pesar de disponer de la tecnología adecuada para este estudio, por cuestión de costo, aún no es posible su uso en las áreas de emergencia, echando por tierra la creencia de que un paciente es más irradiado en una tomografía abdominal; hoy sabemos que la dosis a la que el paciente está expuesto, es similar a la que recibiría en un urograma intravenoso¹⁴.

Actualmente disponemos de tecnología TCMC con técnicas de adquisición de imagen y de reconstrucción retrospectiva, que nos permite aplicarla en determinadas situaciones clínicas, tales como:

* Médico rural, hospital de Naranjal, Guayas - Ecuador

** Médico rural, hospital de Yaguachi, Guayaquil - Ecuador

***Médico residente del Centro de Imágenes, hospital clínica Kennedy, Guayaquil - Ecuador

1. TCMC sin contraste IV, la cual se perfila como alternativa diagnóstica a la imaginología convencional en el diagnóstico, seguimiento y planteamiento terapéutico de la urolitiasis.
2. La TC trifásica, permite aclarar el diagnóstico diferencial de los defectos de repleción de los sistemas pielocaliciales y de uréteres en pacientes con clínica de litiasis y/o hematuria de etiología no clara (figura 1).
3. Nos permite diagnosticar y conocer la extensión de los tumores de la vía excretora y del riñón, siendo más sensible y específica que la pielografía ascendente.

Figura 1

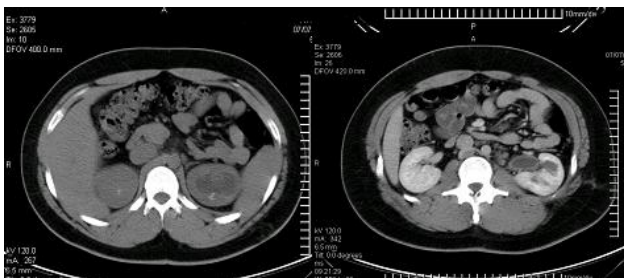


Fig. 1: A la derecha se observa un estudio simple sin contraste y a la izquierda uno contrastado en fase nefrográfica. Cortesía CDI Hospital clínica Kennedy.

Ventajas del UROTAC simple

Con respecto al urograma excretorio la urotac simple tiene varias ventajas¹¹:

1. Detectar un mayor número de cálculos.
2. No usa yodo.
3. Es muy rápido.
4. No requiere preparación por lo que puede realizarse en un cuadro agudo.
5. La urotac por su alta sensibilidad y especificidad supera a la ecografía como primer método de screening para el cólico renal²⁴.
6. Al realizar un barrido prácticamente de todo el abdomen, se puede encontrar hallazgos adicionales o incluso, otra causa de dolor, diferente a litiasis renoureteral.

Indicaciones del UROTAC simple

1. Pacientes con clínica de urolitiasis (dolor en flancos)^{18,22}.
2. Screening de hematuria^{23,24}.
3. Si el urograma y la ecografía no son concluyentes^{14,25}.

UROTAC contrastada indicaciones (trifásica)

1. Establece el diagnóstico diferencial en defectos de repleción de sistemas pielocaliciales y uréter, en pacientes con clínica de litiasis y/o hematuria.
2. Pacientes con sospecha de tumor de vía excretoria y estadificación del mismo (figura 2).
3. Infecciones del parénquima renal con o sin calcificación (complicaciones).
4. Diagnóstico diferencial de los flebolitos cuando la ecografía no es clara.

Figura 2

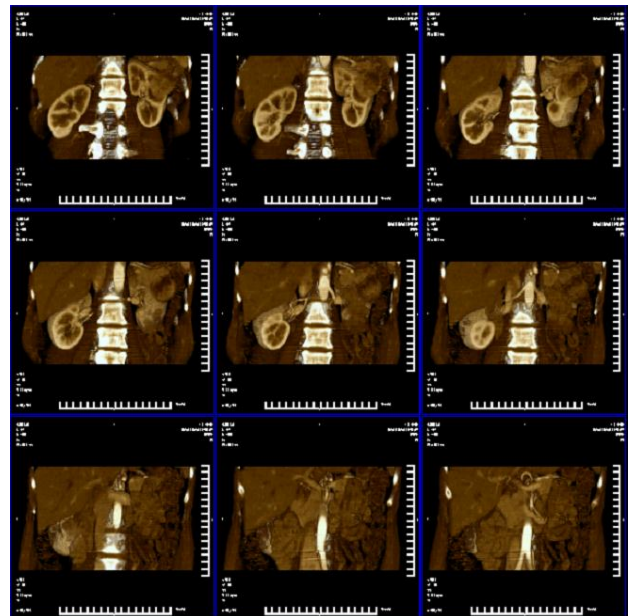


Fig. 2: Reconstrucción de estudio de un paciente que muestra un tumor renal sólido, compatible con adenocarcinoma renal. Cortesía CDI Hospital clínica Kennedy.

Protocolo de adquisición

La sensibilidad de la TC para evidenciar litiasis es muy alta (94-99%) ya que pequeñas cantidades de calcio pueden ser detectadas, y prácticamente la mayoría de los cálculos pueden ser visualizados incluso aquellos que son radiolúcidos en el urograma excretorio, aunque existen cálculos radiolúcidos en tomografía, como los compuestos por cristales de indinavir en aquellos pacientes que reciben esta droga^{2,17,20}.

La urotomografía sin contraste, es un estudio del aparato urinario; debe ser realizado con las siguientes especificaciones técnicas: cortes de 5mm de espesor, un Pitch: 1; Rotación del tubo:

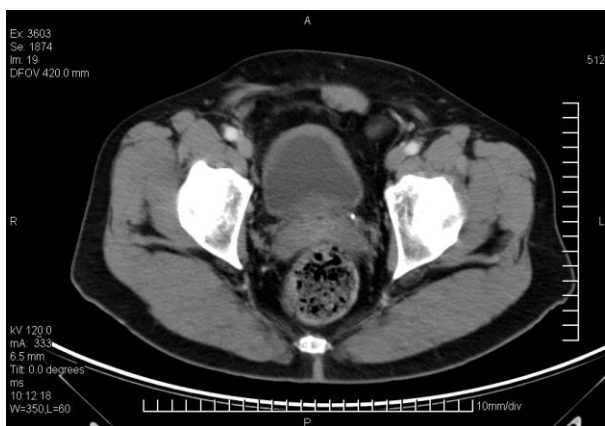0.5; Kv: 120 y mAs/slice: 150, comenzando por encima de los riñones y terminando por debajo de la sínfisis pubiana^{3,4}; no se administra contraste intravenoso ni oral, siendo preferible realizarlo con la vejiga llena^{5,6}. La adquisición volumétrica se obtiene con una apnea de 29 segundos^{8,9}. Una vez finalizada la adquisición se reconstruyen imágenes cada 1-2mm, para luego ser evaluada en su totalidad en la computadora^{16,19}.

Valoración de la litiasis renoureteral en TCMC

Los signos radiológicos que nos permiten objetivar la litiasis en los cortes axiales son:

Primario: La presencia del cálculo en la vía urinaria (figura 3).

Figura 3

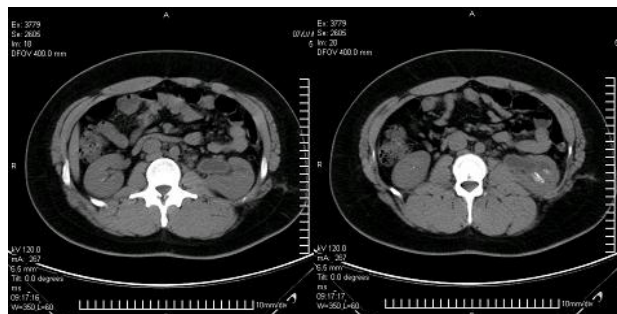


Secundarios:
 Dilataciones (ureteral, piélica, pielocalicial con o sin hidronefrosis, figura 4).
 Nefromegalia.
 Stranding perinéfrico: Aumento de la densidad radiológica de la grasa adyacente al riñón, caracterizado por múltiples trazos lineales debido al trasudado de líquido al espacio perirenal (figura 4).
 Urinoma: presencia de orina en el espacio perirrenal.
 Signo del anillo: halo de densidad de partes blandas alrededor del cálculo por la inflamación local en el uréter. (Si es crónica y de tamaño considerable).
 Stranding periureteral: por trasudación de líquido a la grasa periureteral adyacente al cálculo o en la

longitud del uréter evidenciado por trazos lineales (figura 4).

Edema del meato ureterovesical. (Cuando se localiza en dicho sitio).

Figura 4



El diagnóstico diferencial debe establecerse con los fecalitos y las calcificaciones vasculares, principalmente con el flebolito, para lo cual, nos es de gran ayuda el estudio multiplanar^{7,12}.

MPR (Multi Planar reformatting) nos permite desplegar el riñón y el árbol urinario mediante el corte curvo evidenciando, de esta manera, la localización del cálculo y el trayecto del uréter¹⁰ (figuras 5 y 6).

Figura 5

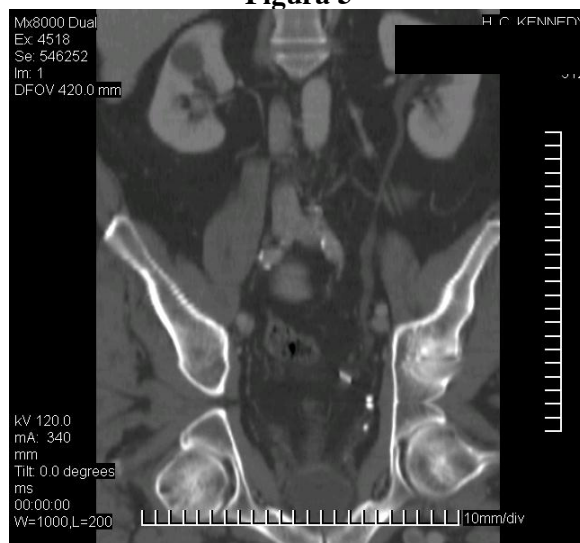

Figura 6

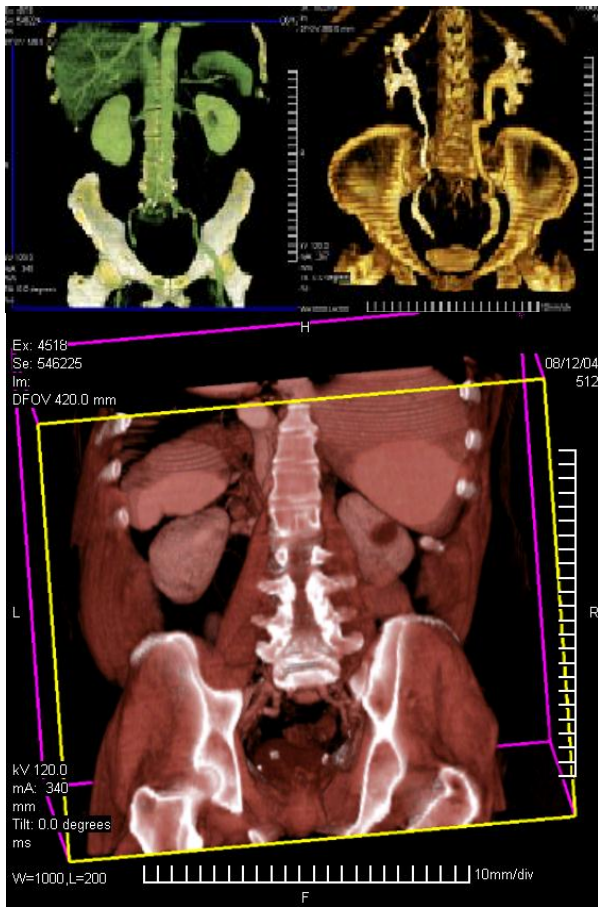


Fig. 6: Utilizando el software 4angio, podemos reconstruir por separado el componente vascular del renoureteral en el abdomen, al rotar la imagen podemos distinguir con mayor facilidad entre los cálculos ureterales de la calcificaciones vasculares

Este procedimiento requiere un mayor tiempo para procesar las imágenes de forma mas comprensibles para los médicos mas habituados a la imagen proporcionada por el urograma de excreción^{5,13,15}.

Conclusiones

En base en lo ya expuesto y apoyándonos en los resultados obtenidos por varios estudios imagenológicos que comparan la utilidad y ventajas que ofrece la urotomografía frente a el urograma excretorio, obtenemos por conclusión que, al abordar un paciente con clínica de urolitiasis, el primer examen a realizar, en base a las posibilidades de nuestro medio, es la ecografía renoureterovesical; cuando esta no sea concluyente o se sospeche otra causa diferente de dolor abdominal, la urotomografía simple y más aun la

urotomografía trifásica supera por mucho al urograma excretorio, pues la antigua superioridad funcional del urograma IV, queda superada con el uso de la tomografía trifásica además de las ventajas ya mencionadas.

Referencias bibliográficas

1. Bissert N: Gamuts en ecografía abdominal. 1ª ed, Marban, Madrid España 157-230, 1996
2. Brooke JR: Emergency Imaging. Ed Marban. Acute Flank Pain. Cap 18: 177-181, 2004
3. Chen MY, Zaqgoria RJ: Can non contrast helical computed tomography replace intravenous urography for evaluation of patients with acute urinary tract colic? J Emergency Med 17: 299-303, 1999
4. Chen MY, Zaragoria RJ, Saunders HS, Dyer RB: Trends in the use of unenhanced helical ct for acute urinary colic. AM J Roengenol 173: 1447-1450, 1999
5. Chow LC, Sommer FG: Multidetector ct urography whit abdominal compresión and three dimentional reconstruction. Am J Roengenol 177 (4): 849-855, 2001
6. Dahlman P, Semenas E, Brekkan E, Bergman, Maghnusson A: Detection and characterization of renal lesions by multiphasic helical CT. Acta Radiol 41: 361-366, 2000
7. Federle MP: Pocket radiologist, abdominal top 100 diagnoses. Ed NB Saunders Company. Urolitiasis 305-307, 2003
8. Fishman EK, Brooke JR: Multidetector CT, principles, techniques and clinical applications. Ed Lippicot Williams and Wilkins, USA Chapter 20: 347-365, 2004
9. Fishman EK: Spiral CT, principles, techniques and clinical applications. Edit Raven Press New York - USA Chapter 7: 103-105, 1995
10. Haaga JR: TC y RM diagnostic for imagen in human body. Ed Mosby Chapter 57: 2034-2040, 2044-2045, 2004
11. Harrison: Medicina Interna. 15a ed, McGraw Hill, USA Cap 281, 1900-1903, 2004
12. Katz DS, Lane MJ, Sommer FC: Unenhanced helical ct of ureteral stone. Incidence of associated

- urinari tract finding. Am J Radiol 166: 1319-1322, 1996
13. Lee, Sagel, Stanley, Heiken: Body TC correlation RM. 3a ed, Marban Chapter 18: 1087-1089, 1999
 14. Loris P: Uropatía obstructiva bilateral. <http://www.anaestecia.com.mx/art36.htm>-98
 15. Mittelstaed C: Ecografía general de abdomen. 1ª ed, Ed Marban, Madrid-España
 16. Nakada SY, Hoff DG, Attai S, Heisei D, Blankenberke D, Poznia KM: Determination of stone composition by non contrast spiral computed tomography in the clinical setting. Urology 55: 816-819,
 17. Ohnesorge B, Flohrt, Schaller S, Klingenbeck, Regrik, Becker C, Schopf UJ, et al: Principles and applications of multislice CT. Radiology 39: 923-931, 1999
 18. Pedrosa CS: Diagnóstico por imagen, tratado de radiología clínica. Ed Interamericana Cap 30, 32. Tomo II: 915-937, 974-987, 1998
 19. Reiser MF, Takahashi M: Medical Radiology Diagnostic Imaging. Ed Springer Chapter 4: 32-33, 2002
 20. Silverman PM: Helical computed tomography; A practical approach to clinical protocols. Ed Lippincott – Raven. Protocol 15: Renal Colic 142-143, 1998
 21. Smith D: Urología General. 8a ed, Ed Manual Moderno SA, México DF 142, 1985
 22. Smith RC, Coll DM: Helical computed tomography in the diagnosis of ureteral colic. B. J. U. INT 86 (SUPPL 1): 33-43, 2000
 23. Smith RC, Vergam, Mc Carrthy S, Rosenfield AT: Diagnosis of acute flank pain: value of unenhanced helical CT. Am J Radiol 166: 97-101, 1996
 24. Sommer FC, Jeffrey RB Jr, Rubin GD, et al: Detection of ureteral calculi in patients with suspected renal colic; value of reformatted noncontrast helical CT. Am J Radiol 165: 509-513, 1995
 25. Waldman TB, Laslley BD, Frels EF: Unenhanced computerized axial tomography to detect retained calculi after percutaneous lithotripsy. J Urol 162: 312-314, 1999

Dr. Hamilton Lama Tapia

Teléfonos: 593-04-2364983; 2289796; 2515151; 099898442

Fecha de presentación: 25 de abril de 2005

Fecha de publicación: 31 de octubre de 2005

Traducido por: Janet J. Moreno E.



UNIVERSIDAD CATÓLICA
DE SANTIAGO DE GUAYAQUIL