

Reporte de caso clínico: hipotermia inducida como manejo de la taquicardia de la unión recidivante al tratamiento convencional

Clinical case report: induced hypothermia to manage recurrent junctional tachycardia as an alternative to the conventional treatment

Informe de caso clínico: hipotermia induzida como manejo da taquicardia da união recidivante ao tratamento convencional

Mercedes Hernández Duarte¹, Simón Duque Solórzano¹, Paola Mendieta Chispe¹, Karla Jiménez Chávez¹, Jazmín Rizzo Vinuesa¹, Teresa Reyes Prado¹, Laura Cruzatty Vélez¹, Irina Velasco Párraga¹

¹ Hospital "Dr. Roberto Gilbert Elizalde", Guayaquil, Ecuador

RESUMEN

La hipotermia es la temperatura corporal central menor de 35°C, utilizada en el ámbito de la cirugía cardíaca como manejo de la taquicardia ectópica de la unión con escasa respuesta al tratamiento convencional para disminuir el gasto cardíaco y por ende las demandas metabólicas. Se presenta el caso de un paciente en edad preescolar al que se le realiza cierre de comunicación interauricular, comunicación interventricular y decerclaje de la arteria pulmonar. En el postquirúrgico presenta taquicardia supraventricular recidivante al uso de antiarrítmicos con descompensación hemodinámica y signos de bajo gasto cardíaco, por lo que se maneja con hipotermia moderada durante 48 horas, tratamiento que resultó exitoso y sin complicaciones secundarias. Al ser un proceso autolimitado en 48-72 horas, el objetivo principal del tratamiento es mantener un gasto cardíaco apropiado esperando la remisión espontánea de la arritmia. El tratamiento debe incluir corrección de los trastornos hidroelectrolíticos, equilibrio ácido base, eliminación de estímulos adrenérgicos, correcta sedación y disminución de inotrópicos y vasodilatadores. En base a la información recabada y a la experiencia con este caso clínico es posible considerar a la hipotermia moderada (32-34°C) de gran utilidad para mejorar la situación crítica en pacientes con bajo gasto cardíaco y otras patologías críticas.

Palabras clave: Hipotermia. Taquicardia Ectópica de Unión. Cardiopatías Congénitas.

ABSTRACT

Hypothermia is the core body temperature below 35 ° C, used in the field of cardiac surgery to manage junctional ectopic tachycardia when there is poor response to conventional treatment to reduce cardiac output and thus metabolic demands. We are reporting the case of a preschooler who underwent the closure of atrial septal defect, ventricular septal defect and banding of pulmonary artery. In the postoperative care the patient presents recurrent supraventricular tachycardia with the use of antiarrhythmic drugs with hemodynamic decompensation and signs of low cardiac output, so he is alternatively treated with moderate hypothermia for 48 hours. The treatment was successful and did not present secondary complications. Being a self-limiting process in 48-72 hours, the main goal of the treatment is to maintain an appropriate cardiac function until there is spontaneous remission of the arrhythmia. This treatment should include correction of electrolyte disorders, base acid balance, elimination of adrenergic stimulation, correct sedation and decreased inotropes and vasodilators. Based on the information gathered and the experience with this case report, it is possible to consider moderate hypothermia (32-34 ° C), which is useful to improve the critical situation of patients with low cardiac output and other critical diseases.

Keywords: Hypothermia. Tachycardia Ectopic Functional. Heart Defects. Congenital.

RESUMO

A hipotermia é a temperatura corporal central menor de 35°C, utilizada no âmbito da cirurgia cardíaca como manejo da taquicardia ectópica da união com escassa resposta ao tratamento convencional para diminuir o gasto cardíaco e assim as demandas metabólicas. Apresenta-se o caso de um paciente em idade pré-escolar ao que se realiza o fechamento da comunicação interatrial, comunicação interventricular e retiro das suturas da artéria pulmonar. No pós-cirúrgico apresenta taquicardia supraventricular recidivante ao uso de antiarrítmicos com descompensação hemodinâmica e signos de baixo gasto cardíaco, pelo que se tratou com hipotermia moderada durante 48 horas, tratamento que resultou bem-sucedido e sem complicações secundárias. Ao ser um processo autolimitado em 48-72 horas, o objetivo principal do tratamento é manter o gasto cardíaco apropriado esperando a remissão espontânea da arritmia. O tratamento deve incluir correção dos transtornos hidroeletrolíticos, equilíbrio ácido base, eliminação de estímulos adrenérgicos, correta sedação e diminuição de inotrópicos e vasodilatadores. Em base à informação obtida e à experiência com este caso clínico é possível considerar à hipotermia moderada (32-34°C) de grande utilidade para melhorar a situação crítica em pacientes com baixo gasto cardíaco e outras patologias críticas.

Palavras-chave: Hipotermia. Taquicardia Ectópica de União. Cardiopatias Congênitas.

Introducción

La Taquicardia Ectópica de la Unión (JET) aparece en el postoperatorio de cardiopatías congénitas, a pesar de autolimitarse en 48 a 72 horas, tiene una mortalidad del 40%¹ en ausencia de un tratamiento rápido debido a la taquicardia y a la disociación auriculoventricular (DAV).

Se origina en un foco ectópico localizado en el tejido nodal o haz de His, inducido por irritación mecánica durante la cirugía, su naturaleza ectópica la hace muy sensible al balance simpático-vagal y resistente a la sobrestimulación auricular o cardioversión eléctrica. La alta frecuencia cardíaca (FC) y la DAV producen disminución del gasto cardíaco que, a su vez, mediante un aumento del tono adrenérgico, acelera la arritmia, estableciéndose un círculo vicioso.²

La hipotermia moderada inducida tiene como objetivo reducir la frecuencia de la despolarización automática de todas las células cardíacas y produce disminución de la FC del JET de tal forma que mejora la hemodinamia o el marcapaso cardíaco externo, reduciendo la demanda metabólica.³

La hipotermia inducida (HI) consiste en la aplicación terapéutica de frío para disminuir la temperatura central por debajo de los 35°C. A pesar de no haber unanimidad entre los expertos, se acepta considerar hipotermia leve (33-36 °C), moderada (28-33 °C), profunda (10-28 °C) y ultra profunda (< 5 °C).⁴

Caso clínico

Paciente masculino de 6 años de edad, 24Kg de peso; portador de cardiopatía congénita: comunicación interventricular (CIV), comunicación interauricular (CIA), con cerclaje de arteria pulmonar realizado en el año 2006, ingresa para cirugía programada de corazón abierto con bomba de circulación extracorpórea. Ecocardiograma reporta CIV grande, perimembranosa de tracto de entrada, no restrictiva con cortocircuito de izquierda a derecha con flujo de baja velocidad, cerclaje de arteria pulmonar con gradiente 60-65mmHg, CIA Ostium Secundum (OS), muy pequeña restrictiva, ligera dilatación de ventrículo derecho; electrocardiograma con ritmo sinusal. FC: 100 x/min, PR: 0,18, QRS: 0.08, crecimiento de

cavidades derechas. Se realizó cierre quirúrgico de CIA, cierre de CIV y decerclaje de la arteria pulmonar con bomba de circulación extracorpórea de 187min, tiempo quirúrgico de 5 horas, clampeo aórtico de 90 min.

En el postquirúrgico mediano presenta hipertensión arterial manejado con vasodilatador (nitroprusiato). Mejorando condiciones hemodinámicas siendo extubado a las 18 horas postquirúrgico, luego presentó taquicardia supraventricular con frecuencia cardíaca mayor a 200 latidos por minuto, que fue recidivante al uso de medicación antiarrítmica (adenosina, amiodarona y cardioversión eléctrica) presentando descompensación hemodinámica con signos de bajo gasto cardíaco, frente a la recurrencia de la taquicardia supraventricular que se catalogó como taquicardia de la unión, se decide manejarlo con hipotermia superficial (32°C) por medio de lavados de suero frío a través de sonda nasogástrica, bolsas de hielo y manta térmica con servocontrol la que se mantuvo durante 48 horas, permaneciendo el paciente seudoparalizado con infusión de amiodarona y milrinona (figura 1).

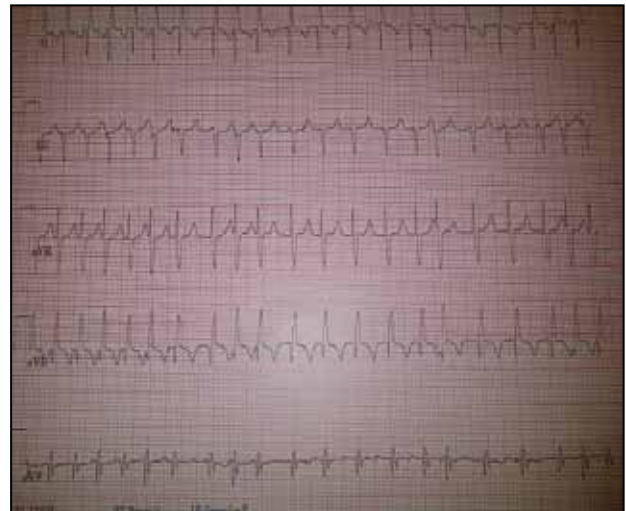


Figura 1. Electrocardiograma donde se evidencia taquicardia supraventricular (JET).

Luego se inicia recalentamiento en forma progresiva con hemodinámica estable y exámenes de laboratorio como gasometría, electrolitos y hematocrito normales, se decide extubación en 48 horas, manteniéndose infusión de amiodarona intravenosa y luego oral durante una semana, el paciente no presentó más episodios de taquicardia (figura 2).

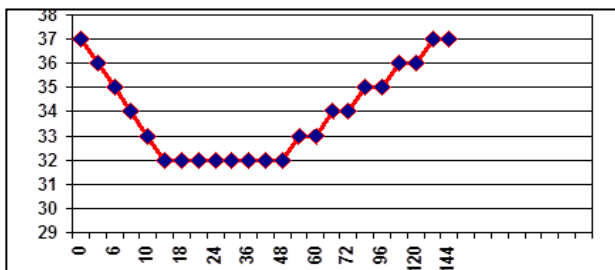


Figura 2. Curva térmica, se alcanza temperatura de 32^{os} en 10 horas, la misma que se mantiene durante 40 horas, iniciando el recalentamiento a las 48 horas de hipotermia, alcanzando temperatura de 37°C, a los 4 días de iniciado el recalentamiento.

Discusión

En un estudio retrospectivo, descriptivo realizado en la unidad de Cuidados Intensivos Pediátricos del Hospital General Universitario Gregorio Marañón, Madrid, España se estudió a 31 pacientes que requirieron tratamiento con hipotermia inducida (HI), con una edad media de 20 meses (DE: 39,8) y con una mediana de 5 meses (rango de edad entre un mes y 14 años).

El motivo de ingreso más frecuente fue el postoperatorio de cirugía cardíaca en 25 casos (80,6%). La indicación de la HI fue taquiarritmia en 21 de los 25 casos cardiovasculares. En estos 21 pacientes se los había tratado previamente sin resultado con marcapaso epicárdico (15 casos), digoxina (3 casos), amiodarona (4 casos), adenosina (3 casos) y procainamida (2 casos). Los métodos utilizados para la HI fueron la manta térmica en un 48,8%, combinación de medios físicos, fármacos antitérmicos, o lavados gástricos en un 38,7% y de lavado gástrico con suero salino frío a través de una sonda nasogástrica en un 12,9%.

El tiempo medio que permanecieron en HI fue de 3,97 días. La temperatura media central fue de 34,2°C y periférica de 26,9°C. Tras el inicio de la HI, la disminución de la FC fue significativa a partir de las 4h y solo en un caso precisaron añadir otro antiarrítmico (flecainamida por flutter auricular) (10) un protocolo rápido JT (> 170 latidos/min) fue aprobado en 1986 y fue probada en 71 niños entre 1986 y 1994.

Las etapas de la terapia incluían 1) reducción de catecolaminas; 2) corrección de fiebre; 3) ritmo auricular para restaurar la sincronía; 4) digoxina; 5) fenitoína o propranolol o verapamil; 6) procainamida o hipotermia; y 7) combinación de procainamida y la hipotermia.

La terapia eficaz fue definida como una reducción sostenida de la tasa de JT < 170 latidos por minuto en 2h. Los perfiles clínicos del grupo de estudio contrastaba con todos los pacientes sin JT de esa misma época para identificar características asociadas con JT.⁹

Otro estudio realizado en Intensive Care Unit, Children's Cardiac Center, Bratislava, Slovakia (11) donde en 40 pacientes con JET posterior a cirugía cardiovascular utilizaron como primera línea terapéutica amiodarona endovenosa a 2mg/kg en bolo y si fuera necesario infusión continua (10-15 ug/kg/min). Amiodarona fue efectiva en 18 pacientes (45%). El ritmo sinusal se logró en 7 pacientes y la disminución de la FC en 11 pacientes de 180 a 142 latidos por min. (p<0.0001) permaneciendo con ritmo efectivo con sincronía atrioventricular. En los 22 pacientes restantes fue necesario combinar amiodarona con hipotermia; se usó un bolo de amiodarona de 10mg/kg (rango de 4 a 10mg/kg) lo cual disminuyó la FC de 190 (rango 170-230latido por min) a 162 lat. por min (rango 155 a 210lat x min p= 0.02).

La temperatura fue descendida a 33 °C (rango 31 – 35C) mantenida por un promedio de 34 horas (rango 14-168h). La infusión de amiodarona permaneció por un promedio de 50 horas en 20 de 22 pacientes.

Concluyen en este estudio que la amiodarona como tratamiento de primera línea fue efectiva en casi la mitad de los pacientes con taquicardia ectópica de la unión postoperatoria. La alta diferencia de la saturación arteriovenosa y la baja temperatura corporal fue asociada con un fracaso en la terapéutica con amiodarona y su presencia puede sugerir una terapéutica inicial más agresiva si se combina amiodarona con hipotermia.

Hay poca bibliografía sobre hipotermia inducida en niños; la mayoría son trabajos en adultos y su efecto neuroprotector.

Al ser un proceso autolimitado en 48-72 horas, el objetivo principal del tratamiento es mantener un gasto cardíaco apropiado esperando la remisión espontánea de la arritmia. El tratamiento debe incluir corrección de los trastornos hidroelectrolíticos y del equilibrio ácidobase, eliminación de los estímulos adrenérgicos (dolor,

irritabilidad, ansiedad), correcta sedación y disminución de inotrópicos y vasodilatadores, que aceleran la FC de la TEU. La respuesta a los fármacos antiarrítmicos es escasa. La digoxina no es efectiva. La amiodarona es útil aunque estudios indican que puede precisar expansión de volumen por aparición de hipotensión.

La procainamida sólo es efectiva combinada con hipotermia cuando esta última es insuficiente. El papel del bloqueador beta es controvertido y los antagonistas del calcio están desaconsejados. Otras opciones terapéuticas son diversos modos de estimulación mediante marcapasos y ablación urgente del haz de His en casos refractarios.

Conclusiones

El tratamiento con hipotermia moderada (32-34°C) es de gran utilidad para mejorar la situación crítica de pacientes en bajo gasto cardíaco y otras patologías críticas. El objetivo es minimizar el daño isquémico, disminuyendo el consumo de oxígeno y metabólico y así conseguir: buena protección miocárdica, buena protección cerebral y de los demás órganos.

Existen factores predictores de falla a la terapéutica de amiodarona para el JET postoperatorio como edad pediátrica, bajo peso, desarrollo temprano de JET, reparación de drenaje venoso pulmonar anómalo, baja temperatura corporal, alta diferencia de saturación arteriovenosa, fueron asociados con la necesidad de hipotermia; siendo los principales factores asociados los 2 últimos.

Referencias bibliográficas

1. Case LC, Gillette PC. Automatic atrial and junctional tachycardia in the pediatric patient: strategies for diagnosis and management. *PACE* 1993;16:1323-6.

2. Balaji S, Sullivan I, Deanfield J, James I. Moderate hypothermia in the management of resistant automatic tachycardias in the childrens. *Care Med.* 2002;23:2045-65.
3. Bernard SA, Buist M. Induced hypothermia in critical care medicine: A review. *Crit Care Med.* 2003;31:2041-51.
4. Erickson S. Guidelines for the management of junctional ectopic tachycardia following cardiac surgery in children. *Current Pediatrics.* 2006;16:275-78.
5. Mosquera I, Rueda F, Medrano C, Portela F, Zavanella C, Castro A. Tratamiento mediante hipotermia de la taquicardia ectópica de la unión tras cirugía cardíaca infantil. *Rev Esp Cardiol.* 2003;56:510-4.
6. Gómez E. Cuándo y cómo se debe utilizar la Hipotermia DUE UCIP Hospital General Universitario Gregorio Marañón. Madrid. XXIV Congreso de la ANECPIN 4-5 y 6 de Junio 2003.
7. Gillette PC. Diagnosis and management of postoperative junctional ectopic tachycardia. *Am Heart J* 1989;118:192-4.
8. Holzer M, Bernard SA, Hachimi-Idrissi S, Roine RO, Sterz F, Müllner M. Collaborative Group on Induced Hypothermia for Neuroprotection After Cardiac Arrest. Hypothermia for neuroprotection after cardiac arrest: Systematic review and individual patient data meta-analysis. *Crit Care Med.* 2005; 33:414-8.
9. Kovacicova L, Hakacova N, Dobos D, Skrak P, Zahorec M. Amiodarone as a first-line therapy for postoperative junctional ectopic tachycardia. *Ann Thorac Surg* 2009; 88: 616-22.
10. Mencía S, Berroya A, López-Herce J, Botrán M, Urbano J, Carrillo Á. Efectos de la hipotermia inducida en niños críticos. *Med Intensiva.* 2010;34(6):363-9.
11. Minamabres E, Holanda MS, Domínguez MJ, Rodríguez JC. Hipotermia terapéutica en pacientes neurocríticos. *Med Intensiva [online].* 2008;32(5).
12. Polderman K. Application of therapeutic hypothermia in the ICU: Opportunities and pitfalls of a promising treatment modality. Part 1: Indications and evidence. *Intensive Care Med.* 2004;30:556-75.
13. Sanders AB. Therapeutic hypothermia after cardiac arrest. *Current Opinion in Critical Care.* 2006;12:213.
14. Shafi NI, Mariscaldo MM. Considering the use of induced hypothermia in a pediatric patient with traumatic brain injury: A critical appraisal of two meta-analyses. *Pediatr Crit Care.* 2006; 7:468-72.
15. Walsh EP, Saul JP, Sholler GF, Triedman JK, Jonas RA, Mayer JE. Evaluation of a staged treatment protocol for rapid automatic junctional tachycardia after operation for congenital heart disease. *J Am Coll Cardiol.* 1997;29(5):1046-53.