

# Necrosis cerebral difusa de la sustancia blanca por intoxicación por metanol. Reporte de un caso

## Diffuse cerebral necrosis in white matter caused by methanol intoxication. Case report

## Necrose cerebral difusa da substância branca por intoxicação por metanol. Informe de um caso

Lina Johanna Macero Gualpa<sup>1</sup>, Rubén Mario Vásquez Véliz<sup>2</sup>

<sup>1</sup> Hospital de Infectología "José Daniel Rodríguez", Guayaquil, Ecuador

<sup>2</sup> Hospital "Luis Vernaza", Guayaquil, Ecuador

### RESUMEN

Durante el evento de intoxicación por metanol ocurrido hace más de un año, en el que fallecieron treinta personas, en diferentes provincias del Ecuador, se creó una alarma a nivel nacional sobre el consumo clandestino de metanol; por lo que se decretaron más de 72 horas de ley seca, y a pesar de esto seguían apareciendo casos, en los cuales era imposible revertir su cuadro clínico. El objetivo de la presentación de este caso es precisar la sintomatología y la signología, así como los indicadores neurológicos, para poder dar el tratamiento adecuado y a tiempo, tanto para evitar las secuelas neurológicas, como la muerte. El paciente presentó de forma progresiva y en orden cronológico síntomas gastrointestinales, luego neurológicos, que de no haber sido atendido en un centro hospitalario, podría haberle ocasionado su deceso. Debido a los daños que causan los metabolitos tóxicos del metanol en el sistema nervioso central, la gravedad de intoxicación es directamente proporcional a la acidosis metabólica, siendo el tiempo de ingesta y aparición de síntomas, el pilar fundamental para conocer su pronóstico. La tomografía computarizada (TC) de cerebro se ha introducido como un dispositivo de diagnóstico complementario y eficaz en la evolución del paciente, siendo la presencia de necrosis difusa de la sustancia blanca, la de peor pronóstico.

**Palabras clave:** Metanol. Acidosis Metabólica. Sustancia Blanca.

### ABSTRACT

During an outbreak of methanol intoxication that happened over a year ago, in which thirty people from different provinces of Ecuador perished, a national level alarm was created about the clandestine consumption of methanol; as a result, a 72-hour non-alcohol Law was decreed. Nevertheless, several cases kept emerging and it was impossible to reverse the clinical conditions. The purpose of presenting this case is to precisely determine the symptoms, as well as the neurological indicators in order to provide adequate timely treatment so as to avoid both neurological sequelae and death. The patient studied presented progressively and in a chronological order: gastrointestinal symptoms, then neurological ones, and he would have died without hospital assistance. Due to the damage that toxic metabolites of methanol can produce to the central nervous system, the severity of poisoning is directly linked to metabolic acidosis, being the intake time and the appearance of symptoms key information for the prognosis. CT scans (computerized tomography) of brain has been introduced as a complementary and efficient diagnosis device in the evolution of the patient, being the presence of diffuse cerebral necrosis in white matter the worst prognosis.

**Keywords:** Methanol. Methanol. Metabolic Acidosis. White Matter.

### RESUMO

Durante o brote de intoxicação por metanol acontecido há mais de um ano, no qual faleceram trinta pessoas, em diferentes províncias do Equador, criou-se uma alarma a nível nacional sobre o consumo clandestino de metanol; pelo que se decretaram mais de 72 horas de lei seca, e a pesar disto continuam aparecendo casos, nos quais era impossível reverter seu quadro clínico. O objetivo da apresentação deste caso, é precisar a sintomatologia e as manifestações físicas (sinais), assim como os indicadores neurológicos, para poder dar o tratamento adequado e à tempo, tanto para evitar as sequelas neurológicas, como a morte. O paciente apresentou de forma progressiva e em ordem cronológica sintomas gastrointestinais, logo neurológicos, que de não ter sido atendido num centro hospitalário, poderia ter-lhe ocasionado à morte. Devido aos danos que causam os metabolitos tóxicos do metanol no sistema nervoso central, a gravidade da intoxicação é diretamente proporcional à acidose metabólica, sendo o tempo de ingesta e a aparição de sintomas o elemento fundamental para conhecer seu prognóstico. A tomografia computadorizada (TC) do cérebro se tem introduzido como um dispositivo de diagnóstico complementar e eficaz na evolução do paciente, sendo a presença da necrose difusa na substância branca, a de pior prognóstico.

**Palavras-chave:** Metanol. Acidose Metabólica. Substância Branca.

## Introducción

El metanol (CH<sub>3</sub> OH), denominado también alcohol metílico o alcohol de madera, es el alcohol que tiene la fórmula química más sencilla. Se lo encuentra como disolvente industrial, limpia parabrisas, líquido anticongelante, gasolina, removedor de pintura, y fluido de fotocopia; también como adulterante para desnaturalizar el etanol, lo cual lo hace perjudicial para el consumo humano (bebidas alcohólicas metiladas).<sup>1,2,3</sup>

El metanol a diferencia del etanol, es oxidado por el alcohol deshidrogenasa a formaldehído y posteriormente por la aldehído deshidrogenada a ácido fórmico. Figura 1.

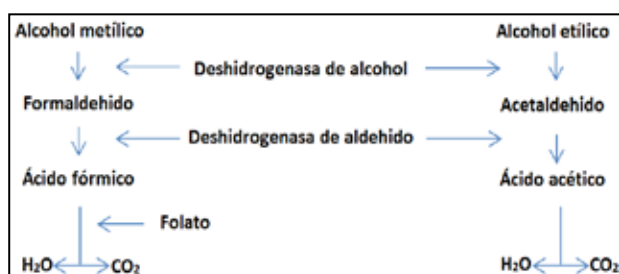


Figura 1. Metabolismo del alcohol metílico y etílico en el organismo humano.

Dependiendo de la cantidad consumida, puede producir visión borrosa, ceguera, convulsiones, coma y la muerte.<sup>4,5,6</sup>. Afecta el sistema nervioso central con una predilección por los ganglios basales, y por el nervio óptico.<sup>7,8</sup>

## Caso clínico

Se presenta el caso de un hombre de 36 años, con hábitos de alcoholismo desde hace 15 años, con cuadro clínico de +- 8h de evolución posterior a ingesta copiosa de 2 días de alcohol de origen artesanal "guanchaca", caracterizado por los siguientes síntomas: dolor abdominal difuso de intensidad moderada, que a las 3 horas se acompaña de cefalea de gran intensidad, visión borrosa la misma que progresa a ceguera, escalofríos, deterioro del nivel de conciencia, y convulsiones tónico clónicas generalizadas, por lo que es atendido inicialmente por paramédicos del cuerpo de bomberos los cuales lo encuentran con Glasgow 7/15 y respiración toracoabdominal, por lo que deciden intubarlo y transferirlo desde su domicilio en zona rural (una hora de distancia aproximada),

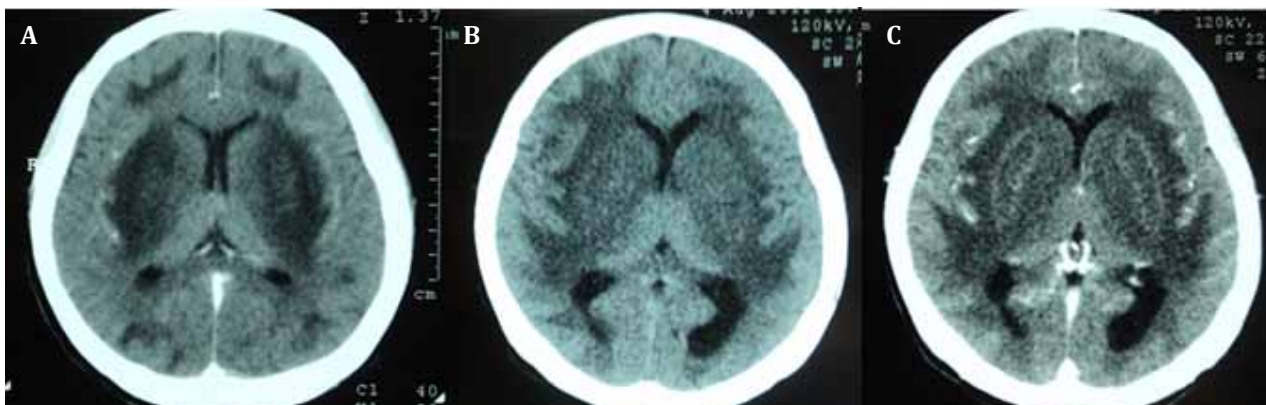
hasta el hospital "Luis Vernaza", donde ingresa directamente a unidad de cuidados intensivos, con apache de 39 puntos, TISS 50, saturando 75% con tubo endotraqueal al ambiente, taquicárdico 125 x min, hipotérmico 35°C, y hemodinámicamente inestable PA: 90/50mmHg.

Exámenes de laboratorio: gasometría arterial con marcada acidosis metabólica, también con alteración de la fórmula blanca y azoados, tabla 1.

El plan de tratamiento del paciente fue: 1) colocación en asistencia respiratoria mecánica (ARM), 2) monitorización continua, 3) manejo inicial de su volemia con soluciones cristaloides endovenosa de forma generosa y por bolo, 4) soporte inotrópico por bomba de infusión a dosis respuesta, 5) sondaje nasogástrico y vesical, 6) manejo de la acidosis con bicarbonato de sodio vía intravenosa según gasometría, 7) whisky 40-45% por SNG dosis de 125 mg/kg/hora para mantener concentraciones sanguíneas de etanol de 100-200 mg/dl, las cuales causan ebriedad; este tratamiento se debe mantener por 72 horas, como sustituto del fomepizole intravenoso de difícil acceso en esta región, 8) ácido fólico 5mg por SNG cada día.

| Parámetro        | Valor    |
|------------------|----------|
| Leucocitosis     | 35.300   |
| Neutrofilos      | 86%      |
| PH               | 6.67     |
| HCO <sub>3</sub> | 3.6      |
| Anion GAB        | 26       |
| TP               | 15"      |
| TTP              | 1'15"    |
| Sodio            | 126mEq   |
| Potasio          | 7.4mEq   |
| Creatinina       | 2.8g./dl |

No hubo necesidad de realizar sedo analgesia debido a que ya se encontraba deprimido su sistema nervioso central, y para ver resultados neurológicos de inmediato. En la TC inicial se observó isquemia cerebral parenquimatosa bilateral difusa, de predominio derecho; y en las de controles subsecuentes, con necrosis difusa de la sustancia blanca bien delimitada, figura 2. Luego de permanecer en terapia intensiva 21 días, tiempo en el que fue progresando su cuadro clínico con franca mejoría, es dado de alta pero con persistencia de amaurosis bilateral, como secuela neurológica.



**Figura 2. Tomografía de cerebro:** imagen A se encuentra la lesión extensa en sustancia blanca con compromiso tanto del putamen como globus pallidus. Imagen B se observa al mismo paciente 3 semanas después donde se encuentra un aumento de las lesiones en sustancia blanca compatible con la mala evolución neurológica del paciente. Imagen C: se observa el realce del medio de contraste a nivel del putamen.

## Discusión

La gravedad de la intoxicación por metanol se debe a la acidosis metabólica resultante de la oxidación de este alcohol en ácido fórmico, se caracteriza por: dolor abdominal, cefalea, disminución de la agudeza visual, convulsiones, coma y muerte.<sup>9,10</sup> El período en que el metanol se transforma en ácido fórmico y genera acidosis metabólica se denomina período de latencia, que oscila entre 12- 24 horas.<sup>11</sup> Los trastornos visuales son evidentes inmediatamente después del ataque de una acidosis metabólica. Las secuelas neurológicas de la intoxicación por metanol muestran una amplia variación individual, siendo la de factor común la ceguera permanente. La fisiopatología de la necrosis putaminal por intoxicación por metanol sigue siendo incierto. Sin embargo se han publicado algunas hipótesis que describen los posibles mecanismos implicados.<sup>12,13</sup>

La necrosis bilateral del putamen o hemorrágica por intoxicación por metanol puede identificarse con TC.<sup>14</sup>

La apariencia típica de necrosis bilateral putaminal ha sido descrita como característica de la toxicidad del metanol, pero se puede ver en la enfermedad de Wilson, la enfermedad de Leigh, el síndrome de Kearns-Sayne, y la degeneración estriada asociada con atrofia óptica de Leber.<sup>15,16</sup>

Para concluir debemos tener en cuenta que: todo paciente que presente cefalea intensa, con signos de alteración visual, deterioro del nivel conciencia posterior a la ingesta de alcohol (aliento etílico),

se debe sospechar en intoxicación por metanol. Por lo tanto que un tratamiento precoz es vital para inhibir el paso del metanol a sus metabolitos tóxicos, y con ello sus efectos indeseables, por lo que esta entidad debe tenerse siempre en mente.

El manejo de la intoxicación implica: asegurar la vía aérea, tratamiento con bicarbonato intravenoso cuando el PH es menor de 7.32 e inhibición de la alcohol deshidrogenada con fomepizole intravenoso si se dispone de él o con etanol en solución (sustrato competitivo de la alcohol deshidrogenada), que se presenta en ampollas de 2 ml y 5 ml al 97%; 1ml de etanol contiene 790mg de alcohol, pero este último tiene efecto sedante, produce irritación de las venas en el momento de la infusión y sus niveles son difíciles de mantener, y de no haberlo también se puede usar whisky al 40 o al 50% (mientras mas refinado mejor) por vía enteral. Se debe asociar tratamiento con ácido fólico dado que actúa como cofactor en la eliminación del ácido fórmico. La hemodiálisis está indicada cuando existe acidosis metabólica severa persistente, niveles de metanoles mayores de 50mg/dl o daño de órgano diana. Dada la rápida absorción del metanol, la aspiración gástrica solo estaría indicada en los primeros 60 minutos tras la ingesta. El carbón activado o los catárticos no son efectivos.<sup>17,18,19</sup>

## Referencias bibliográficas

1. Who. Glosario de términos alcohol y drogas, [http://www.who.int/substance\\_abuse/terminology/lexicon\\_alcohol\\_drugs\\_spanish.pdf](http://www.who.int/substance_abuse/terminology/lexicon_alcohol_drugs_spanish.pdf).
2. Varora is Nijjar, H Thukral, Roopa Bilateral Putaminal Necrosis Caused By Methanol Intoxication- A Case Report Ind J RadiolImag 2005 15:3:341-342.

3. Varora, MBBS, MD, I B S Nijjar, MBBS, MD, A S Multani, MBBS, MD, J P Singh, MBBS, MD, R Abrol, MRI findings in methanol intoxication: a report of two cases, *The British Journal of Radiology*, 80 (2007), e243–e246.
4. Mozaz MJ, Wyke MA, Indakoetxea B. Parkinsonism and defects of praxis following methanol poisoning. *J NeurolNeurosurg Psychiatry*. 1991 Sep; 54(9):843-4.
5. McLean DR, Jacobs H, Mielles BW. Methanol poisoning: a clinical and pathological study. *Ann Neurol* 1980; 8: 161-7.
6. Onder F, Ilker S, Kansu T, Kural G. Acute blindness and putaminal necrosis in methanol intoxication. *Int Ophthalmol* 1999; 22: 81-4.
7. L. Turpín-Fenoll, S. Martí-Martínez, C. Martín-Estefanía, J.M. Seguí-Ripoll. Intoxicación accidental por alcohol metílico: secuelas neurológicas agudas y crónicas. *REV NEUROL* 2005; 40:574-576.
8. M. Dujardin, E. Peeters, C. Ernst, T. Stadnik, J. de Mey. Methanol intoxication *JBR–BTR*, 2008, 91: 100-101.
9. Mark Glazer, Peter Dross. Necrosis of the Putamen Caused by Methanol Intoxication: MR Findings *AJR* 1993;160:1105-1106.
10. S. Shamsvahdati, P. Moharamzadeh A 19 year old man with Loss of consciousness *The Journal of the Pakistan Medical Association* Volume 33, Number 2, July - Dec. 2008.
11. Barceloux DG, Bond GR, Krenzelok EP, et al. American Academy of Toxicology practice guidelines on the treatment of methanol poisoning. *J ToxicolClinToxicol*. 2002; 40:415–446.
12. Riesgo químico - Accidentes Graves Metanol Región de Murcia. Consejería de Sanidad. Dirección General de Salud Pública. Servicio de Sanidad Ambiental. Marzo 2007.
13. M. Blanco R. Casado F. Vázquez J.M. Pumar CT and MR Imaging Findings in Methanol Intoxication *AJNR Am J Neuroradiol* 27:452–454 \_ Feb 2006.
14. Gaul H., Wallace C., Auer R, T. Chen Fong MR Findings in Methanol Intoxication *AJNR* 16:1783–1786, Oct 1995 0195-6108/95/1609–1783.
15. GiudicissiFilho M, Holanda CV, Nader NA, Gómes SR, Bertolucci PH. Bilateral putaminal hemorrhage related to methanol poisoning: a complication of hemodialysis? Case report. *ArqNeuropsiquiatr*. 1995 Sep; 53(3-A):485-7.
16. Phang PT, Passerini L, Mielke B, Berendt R, King EG. Brain hemorrhage associated with methanol poisoning. *Crit Care Med* 1988; 16:137–140 (abstract).
17. Paasma R, Hovda KE, Jacobsen D. Methanol poisoning and long term sequelae –a six years follow-up after a large methanol outbreak. *BCM Clin Pharmacol* 2009; 9:5.
18. Turpín L, Martí S, Martín C, Seguí JC. Intoxicación accidental por alcohol metílico: secuelas neurológicas agudas y crónicas. *Rev Neurol* 2005; 40: 574-6.
19. Karaduman F, Asil T, Balci K, Temizoz O, Unlo E, Yilmaz A, et al. Bilateral basal ganglionic lesions due to transdermal methanol intoxication. *J Clin Neurosci* 2009; 16: 1504-6.