

Síndrome de Prune Belly: reporte de un caso

Prune Belly syndrome: Case report

Síndrome de Prune Belly: Informe de um caso

Jenny Luna Serrano¹, Jean Luna Serrano²

¹ Hospital "Dr. Francisco de Ycaza Bustamante", Guayaquil, Ecuador

² Hospital de la Policía Nacional G2, Guayaquil, Ecuador

RESUMEN

El síndrome de Prune Belly es una enfermedad congénita de causa desconocida que se caracteriza por hipoplasia o agenesia de la musculatura abdominal, criptorquidia bilateral y obstrucción baja de las vías urinarias. El género principalmente afectado es el masculino con una relación 18:1 a favor del mismo. Se presenta el caso de un lactante, de sexo masculino con diagnóstico imagenológico y estudios complementarios confirmaron la ausencia de testículos en escroto izquierdo, reflujo vésico ureteral bilateral y estenosis de la uretra proximal. La uro resonancia magnética con reconstrucción en 3D reportó que ambos riñones presentaban alteración en su morfología con quistes en su interior, hipoplasia renal izquierda, uréteres dilatados y tortuosos, vejiga distendida y deficiencia de los músculos rectos abdominales.

Palabras clave: Síndrome de Abdomen en Ciruela Pasa. Criptorquidismo. Insuficiencia Renal.

ABSTRACT

Prune Belly Syndrome is a congenital disease of unknown causes. It is characterized by hypoplasia or agenesis of the abdominal muscles, bilateral cryptorchidism, and lower urinary track obstruction. Males are the mainly affected gender with prevalence 18:1. We are presenting the case of a male infant whose diagnostic imaging and supporting studies confirm the absence of testicles in the left scrotum, bilateral vesicoureteral reflux, and stenosis of the proximal urethra. The 3D reconstruction of magnetic resonance imaging of the urethra reported that both kidneys presented alterations in their morphology with small cysts, hypoplasia of left kidney, dilated and tortuous ureters, distended bladder, and deficiency in rectus abdominal muscles.

Keywords: Prune Belly Syndrome. Cryptorchidism. Renal Failure.

RESUMO

A síndrome de Prune Belly é uma enfermidade congênita de causa desconhecida que se caracteriza por hipoplasia ou agenesia da musculatura abdominal, criptorquidia bilateral e obstrução leve das vias urinárias. O género principalmente afetado é o masculino, com uma relação 18:1 à favor do mesmo. Apresenta-se o caso de um lactante, do sexo masculino com diagnóstico imagenológico e estudos complementários que confirmaram a ausência de testículos em escroto esquerdo, reflujo vésico-ureteral bilateral e estenose da uretra proximal. A uro-resonância magnética com reconstrução em 3D reportou que ambos os rins apresentavam alteração na morfologia com quistos no interior, hipoplasia renal esquerda, ureteres dilatados e tortuosos, bexiga distendida e deficiência dos músculos retos abdominais.

Palavras-chave: Síndrome de Abdome em ameixa seca. Criptorquidismo. Insuficiência Renal.

Introducción

La triada caracterizada por deficiencia congénita de la musculatura abdominal, presencia de malformaciones urinarias y criptorquidia bilateral, es un raro pero bien definido diagnóstico clínico conocido como el síndrome de abdomen en ciruela pasa.^{2,3,5,7,9} Este último término se aplicó debido a que el abdomen del paciente se asemeja al de una ciruela pasa.⁷ También se conoce a esta patología como síndrome de Eagle-Barret, en honor a sus primeros investigadores.

Esta entidad clínica es casi exclusiva del sexo masculino, teniendo una relación entre hombres y mujeres de 16:4.^{2,7,9} La posible explicación de esta predilección, se la puede atribuir a la mayor complejidad del desarrollo del sistema urogenital masculino, haciéndolo más susceptible al padecimiento de la enfermedad.⁷ Aproximadamente la incidencia es de un caso en 30.000 a 50.000 nacidos vivos.^{3,5,7}

El diagnóstico a menudo se hace mediante ultrasonografía, durante la evaluación prenatal.¹⁰ Luego del nacimiento se recomienda complementar la evaluación clínica con exámenes de gabinete como una ecografía reno-vesical, urografía excretora, cistouretrografía retrógrada, cintigrafía renal. Por otro lado se deberán solicitar todos los exámenes necesarios para evaluar la función renal de dichos pacientes.

Caso clínico

Lactante de 11 meses conocido por el área de consulta externa de nefrología y genética; proveniente de zona rural. Vive en casa de cemento, cuenta con todos los servicios básicos. Producto único vivo masculino de la primera gestación, de madre de 19 años de edad, padre de 40 años de edad, ambos dedicados a la agricultura; obtenido a las 39 semanas de gestación por cesárea en el hospital Martín Icaza; de Babahoyo, con datos de hipoxia neonatal según refiere madre que permaneció en termocuna por 4 días y oxígeno terapia.

Antecedentes perinatales

Madre se realizó controles durante su embarazo a partir del sexto mes. No presentó infección de vías urinarias durante la gestación.

Antecedentes patológicos neonatales

Neumonía a los 6 meses. Síndrome de abdomen en ciruela pasa. Riñón poliquistico. Hidronefrosis

izquierda. Desnutrición. No se ha aplicado ninguna vacuna.

Antecedentes patológicos maternos

Estuvo expuesta durante su embarazo a químicos utilizados en la agricultura como la sal dicloruro del ion 1,1'-dimetil-4,4' biperidinio, comenta que roseaba el maíz, arroz y la soya una vez por semana con estos insecticidas, por un período de siete meses.

Antecedentes patológicos familiares

Abuelo materno: diabético; abuela paterna: hernia umbilical (corregida). Hermano materno fallece a los 6 meses, no relata la causa.

Motivo de consulta

Alza térmica, tos, rinorrea, dificultad respiratoria.

Enfermedad actual

Lactante de 11 meses de edad con cuadro clínico de 3 semanas de evolución caracterizado por presentar alza térmica de 37.4°C que cede con paracetamol, mas rinorrea tipo hialina, por lo que madre administra por varias ocasiones paracetamol 5 cc aproximadamente, pero cuadro clínico se exacerba hace 7 días presentando fiebre de 38.5°C, tos no productiva por lo que acude al médico particular quien prescribe acetaminofen, acetilcisteina, pero sintomatología persiste acudiendo a este Hospital para su valoración. A su ingreso presenta tos no productiva, no cianozante, no emetizante, más signos de dificultad respiratoria.

Examen físico

Normocéfalo, fascia dolorosa, mucosas semihúmedas, orofaringe levemente hiperémica, luce pálido, irritable a la manipulación, con bajo peso de acuerdo a su percentil.

Tórax

Tos, tiraje intercostal, pulmones sibilancias en base izquierda, estertores crepitantes en campo pulmonar derecho, frecuencia respiratoria 52 x minuto.

Abdomen

Blando, masa delimitada arrugada en hemiabdomen derecho, arañas vasculares.

Extremidades

Extremidades superiores simétricas, extremidades inferiores pie equino varo derecho, tono y reflejos conservados.

Genitales

Ausencia de testículos en escroto.

Exámenes complementarios

Biometría hemática								
Fecha	GB	HCTO	HB	Plaquetas	SEG	LINF	MONO	BASO
21/06/2013	6480	33.7%	11.3g/dl	307.000	70	23	6	1
24/06/2013	9660	36%	11.5g/dl	610.000	52	36	10	2
1/07/2013	19.140	29.8%	9.6g/dl	804.000	41	52	7	---
3/07/2013	7230	31%	---	350.000	40	57	3	---

Bioquímicos									
Fecha	Glucosa	Urea	Creatinina	Sodio	Potasio	Cloro	Calcio	P.T.	P.C.R
21/06/2013	---	8mg/dl	0.5mg/dl	139mmol/l	4.8mg/dl	102mg/dl	---	---	7.2
24/06/2013	---	---	---	---	---	---	---	---	negativo
1/07/2013	108mg/dl	7mg/dl	0.4mg/dl	137mg/dl	4.6mg/dl	97mg/dl	103mg/dl	7.0g/dl	---

Examen de orina							
Fecha	Color	Densidad	pH	Células	Piocitos	Hematíes	bacterias
24/06/2013	Amarillo	1005	8	++	+	6-8	++
25/06/2013	Amarillo	---	---	Escasas	Abundantes	6-7	++

Gasometrías					
	PH	PCO2	CO3H	EBS	SAT.O2
28/06/2013	7.3	32	16.5	-7.9	92%
30/06/2013	7.2	54	25.8	-1	64.1%
2/07/2013	7.32	34	18	-3	97%

Otros exámenes complementarios

Ecografía de abdomen y pelvis (25 junio de 2013): hígado con eco estructura conservada, vías biliares no dilatadas, vesícula distendida sin ecos en su interior, páncreas y bazo normal. Riñón derecho mide 89 mm con dilatación hipoecogénica de 51 x31mm. Riñón izquierdo mide 72mm con dilatación pielocalicial. Vejiga distendida de paredes gruesas. Testículo derecho en conducto inguinal mide 11x4mm. No se observa el testículo izquierdo. Diagnóstico hidronefrosis, quiste renal derecho, criptorquidia.

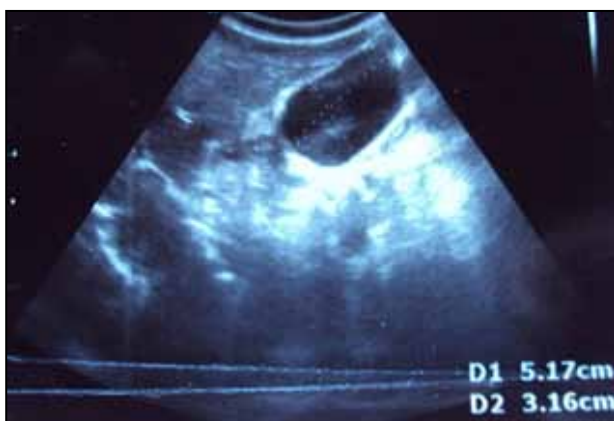


Figura 1. Riñón derecho dilatación hipoecogénica. Riñón izquierdo con dilatación pielocalicial. Vejiga distendida de paredes gruesas.

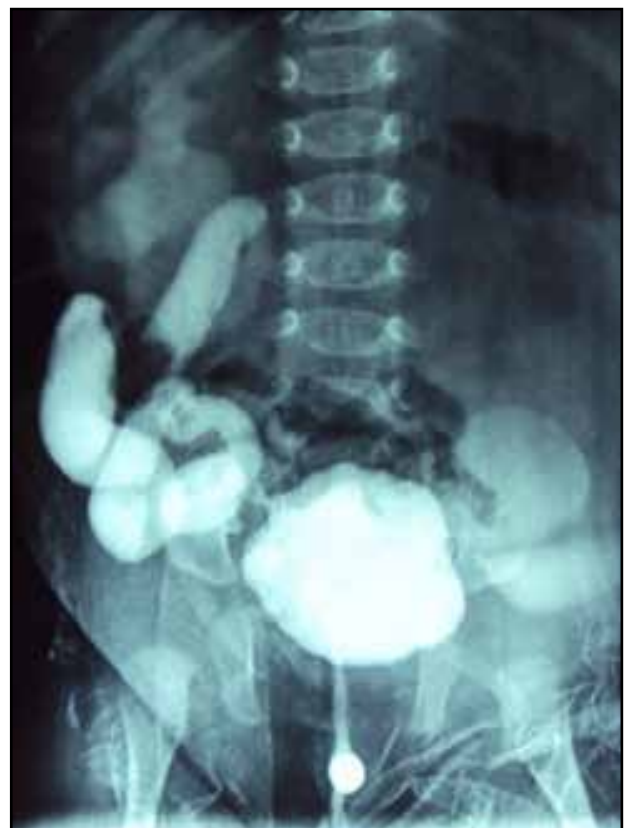

Figura 2. Se aprecia los uréteres dilatados y tortuosos con disminución en el calibre de su porción más distal. Vejiga distendida con alteración de sus contornos y dilatación de la uretra posterior.

Gammagrafía

Riñón derecho. Aumento de tamaño con marcada ectasia pielocalicial y alargamiento de los tiempos de tránsito intrarrenal. En la fase de drenaje urinario, antes de la aplicación del diurético se evidencia marcada éstasis pielocalicial, con persistencia de actividad en pelvis antes y después de la aplicación del diurético. Función relativa 98%. En fosa lumbar izquierda desde la fase inicial del estudio, no se aprecia con claridad la silueta renal izquierda.

Durante los 30 minutos de estudio la imagen prácticamente no varía.




Figura 3. Hidroureteronefrosis derecha, con mala respuesta a la sobrecarga diurética. Riñón izquierdo severamente hipofuncionante.

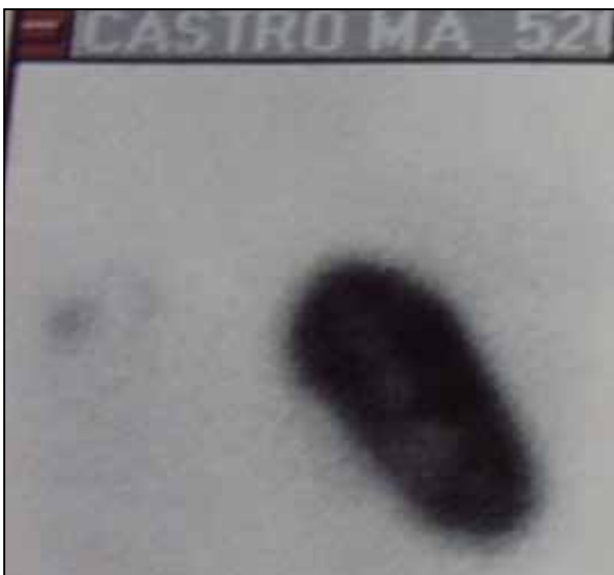

Figura 4. Pequeño esbozo de corteza renal izquierda, Función relativa 2.7%. Riñón derecho función relativa 97.3%.

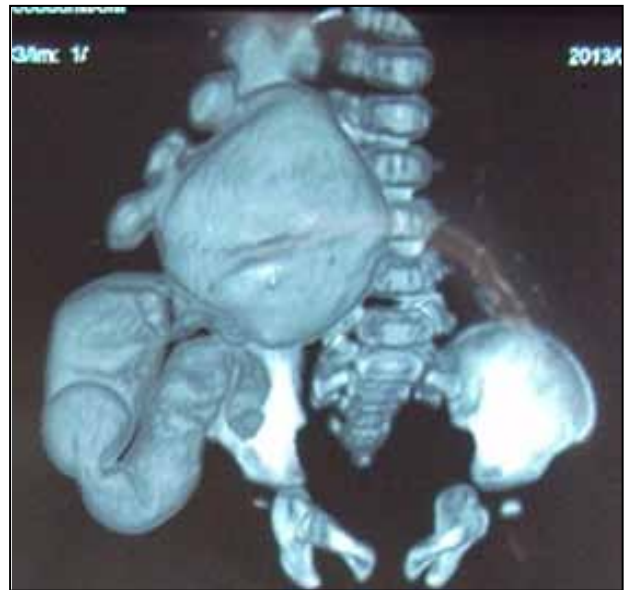

Figura 5. En la imagen de la uroresonancia magnética con reconstrucción en 3D, se aprecia los uréteres dilatados y tortuosos con disminución en el calibre de su porción más distal, hallazgos sugestivos de mega uréteres. Vejiga distendida con alteración en sus contornos y dilatación de la uretra posterior.

Discusión

Paciente con síndrome de abdomen en ciruela pasa, con hipoplasia de la musculatura abdominal, vejiga hipotónica, uréteres dilatados y tortuosos (dolico-megaureter), hidronefrosis bilateral y criptorquidia bilateral.

Tradicionalmente los lactantes con el síndrome completamente desarrollado, presentan mal pronóstico en cuanto a la supervivencia a largo plazo. Un alto porcentaje muere debido a sepsis originada en vías urinarias y por insuficiencia renal.^{3,5}

El oligohidramnios es la regla en general y esta alteración explica algunas de las complicaciones asociadas como las anomalías pulmonares que pueden llevarlo a la muerte.³

La hipótesis más aceptada del síndrome Prune Belly sostiene que el defecto principal ocurre por obstrucción de la uretra o del cuello vesical que provoca distensión vesical y ureteral con sobredistensión y atrofia de los músculos abdominales por compresión.¹

La gravedad del síndrome es variable y los pacientes pueden clasificarse en tres categorías.

1. Incluye a los recién nacidos con displasia pulmonar o renal graves, cualquiera de los cuales impide la supervivencia más allá de los primeros días de vida.⁷

2. Tienen posibilidades de sobrevivir más allá del período neonatal, presentan dilatación generalizada de las vías urinarias e hidronefrosis, puede haber displasia renal pero es unilateral o de menor gravedad que los pacientes de la categoría 1.

3. Incluye a los lactantes con cierto grado de uropatía pero con parénquima renal aparentemente conservado, con poca ectasia urinaria y requieren escasa cirugía urológica reconstructiva.³

Una consideración que procede mencionar es que en los pacientes de categoría tres, puede haber tortuosidad ureteral en un lado y en el otro no, en cuyo caso se podría derivar solo el lado afecto para dejar la vejiga funcionando. Este caso en particular toma gran interés y habría que hacer todos los esfuerzos por corregir los problemas del niño ya que como en todos estos síndromes la conservación de sus funciones cerebrales son absolutas.

El paciente a pesar que maneja valores normales de urea y creatinina, es posible que desarrolle insuficiencia renal por la hipoplasia renal existente, lo que habitualmente es la causa de muerte en el 75% de los casos.

Conclusión

El pronóstico es difícil de establecer, está en directa relación con las malformaciones asociadas, grado de displasia renal e infecciones urinarias;⁷ en el

presente caso su panorama no es alentador, la terapéutica indicada será abordaje quirúrgico específico que incluya: abdominoplastia reconstructiva con engrosamiento de la pared abdominal preservando la cicatriz umbilical, orquidopexia izquierda, cistoplastia reductora y reimplantación ureteral. El propósito final de la cirugía es prevenir eficientemente la infección urinaria y pielonefritis no solo por reducción de la éstasis en la vejiga y los uréteres, sino también por la eliminación del reflujo vesicoureteral.

Referencias bibliográficas

1. Jones K, Campos CM. Smith. Patrones reconocibles de malformaciones humanas, 6ta ed. Editorial Elsevier: España. 2007.p.718-9.
2. Cabanillas L, Albuja B, Cisneros I. Síndrome de prune-belly. Rev Chil Pediatr 2001; 72:2-5.
3. Malo G, Ferro A, Orjuela C. Manejo integral de los pacientes con síndrome de Prune-Belly Urol Colomb 2000; 9:51-6.
4. Pantoja M, Mazzi E. Imágenes Pediátricas Inusuales: síndrome Prune Belly. Rev Soc Bol Ped 2000; 39:118.
5. Patricia Cabanillas L., Pedro Albújar B, Luz Cisneros I. Síndrome de Prune-Belly. Rev. chil. Pediatr. v.72 n.2 Santiago mar. 2001.
6. Davidson A, Hartman D: Radiología del riñón, Edición: 3ª. Año: 2001. Wagner Editorial: MARBAN, p.p 473.
7. Toledo ME, Expósito OR, Segura RE, Díaz EM, Tornés C. Síndrome de prune belly: presentación de caso. Rev Cubana Cir [revista en Internet] 2008 [acceso 30 de junio de 2010]; 47(1). Disponible en: <http://scielo.cu/pdf/cir/cir13108.pdf>.
8. Ruano AJ. Tumores malignos abdominales en diagnóstico con cáncer. México: Mosby, 1994:113.
9. Durán MA, Rivero V, Macías B. La variante letal del síndrome prune belly: informe de dos casos. Rev Med Hosp Gen Mex. 1999; 62(3):206-209.
10. Grainger and Allison's. Diagnostic Radiology, 5th edition, V 1, cap. 44, 2008, London, UK.