

Incisivos centrales impactados a causa de supernumerarios. Presentación de un caso

Central incisors impacted due to supernumerary teeth. Presentation of a case

Incisivos centrais impactados a causa de supranumerários. Apresentação de um caso

Karla Cruz Moreira,¹ Verónica Paván²

¹ Universidad de Buenos Aires, Buenos Aires, Argentina

RESUMEN

La prevalencia de piezas dentales supernumerarias reportada por la literatura varía entre 1,5 y 3,5 %. La mayoría se ubica en el maxilar superior en el sector anterior y frecuentemente en posición palatina respecto a los incisivos permanentes. Se reporta el caso de paciente femenino de diez años de edad con dentición mixta, sin antecedentes patológicos, asintomática que acude a la cátedra de Odontología Integral Niños de la Universidad de Buenos Aires, por persistencia de incisivos centrales superiores primarios. Se realiza el examen clínico y radiográfico. Los estudios revelaron: dos piezas supernumerarias en ubicación palatina. Se realiza en el mismo acto quirúrgico la extracción de los incisivos primarios y supernumerarios, después del tratamiento psicoprofiláctico. Se efectúan controles radiográficos a distancia. El tratamiento quirúrgico precoz permitió liberar la vía de erupción de las piezas 1.1 y 2.1 facilitando la erupción de las piezas dentarias retenidas.

Palabras clave: Dientes Supernumerarios. Odontopediatría. Erupción Ectópica de Dientes.

ABSTRACT

The prevalence of supernumerary teeth reported by the literature varies between 1.5 and 3.5 %. Most are located in the upper jaw in the anterior region and frequently in palatal position with respect to the permanent incisors. The case of a 10-year-old female patient with mixed dentition with no medical history was reported. She is asymptomatic and goes to the Department of Comprehensive Pediatric Dentistry at the University of Buenos Aires, due to persistence of upper primary central incisors. Clinical and radiographic examinations are performed. The studies revealed: two supernumerary teeth in palatal location. Removal of the primary and supernumeraries incisors is performed in the same surgery after psychoprophylactic treatment. Radiographic controls are performed distantly. Early surgical treatment allowed the release of teeth 1.1 and 2.1 facilitating the eruption of retained teeth.

Keywords: Supernumerary Teeth. Pediatric Dentistry. Tooth Eruption. Ectopic.

RESUMO

A prevalência de peças extranumerárias reportada pela literatura varia entre 1,5 e 3,5 %. A maioria encontra-se no maxilar superior no setor anterior e frequentemente em posição palatina respeito aos incisivos permanentes. Reporta-se o caso de paciente de sexo feminino de 10 anos de idade com dentição mixta, sem antecedentes patológicos, assintomática que acude à aula de Odontologia Integral Crianças da Universidade de Buenos Aires, pela persistência de incisivos centrais superiores primários. Realiza-se o exame clínico e radiográfico. Os estudos revelaram: duas peças supranumerárias em localização palatina. Realiza-se no mesmo ato cirúrgico a extração dos incisivos primários e supranumerários, depois do tratamento psicoprofilático. Efetuam-se controles radiográficos à distância. O tratamento cirúrgico precoce permitiu liberar a via de erupção das peças 1.1 e 2.1 facilitando a erupção das peças dentárias retidas.

Palavras-chave: Dentes Supranumerários. Odontopediatria. Erupção Ectópica de Dente.

Introducción

Los dientes supernumerarios han sido considerados una de las más importantes anomalías dentales que afectan la dentición primaria y la dentición mixta temprana. Estos son de gran preocupación para el odontólogo, odontopediatra, y familiares ya que pueden causar retardo en la erupción y por ende problemas funcionales, y estéticos. En los maxilares se encuentran diversas anomalías en el tamaño, forma, número, y estructura durante el proceso de

erupción dental que deben ser bien conocidas por el odontólogo general y por los diferentes especialistas de nuestra profesión. Estas anomalías suelen ocurrir debido a que el proceso fisiológico continuo del desarrollo dental, está influenciado por una compleja interacción de variables genéticas y medioambientales que afectan diferentes etapas morfológicas para lograr la forma y estructura final. Las etapas que intervienen en la formación del diente son: iniciación, proliferación,

histodiferenciación, morfodiferenciación, aposición y calcificación. La iniciación representa el comienzo de la formación de la lámina dental; la interferencia durante esta etapa puede repercutir en la no formación de uno o varios dientes (anodoncia, oligodoncia o hipodoncia) o en la producción de dientes supernumerarios (hiperodoncia).^{1,2}

Se define a los dientes supernumerarios como un número excesivo de dientes en relación con la fórmula dentaria normal. La prevalencia reportada varía entre el 1,5 % y el 3,5 %. La mayoría han sido encontrados en la región del premaxilar en un 90 % frecuentemente en una posición palatina respecto a los incisivos permanentes.^{3,4,5} Como norma general, cuantos más supernumerarios existan, más anormal será su morfología, y cuanto más su implantación esté alejada de la cara oclusal, más trabajo costará resolver el problema.^{12,13}

El tratamiento consiste en la remoción quirúrgica de los dientes supernumerarios. El momento del procedimiento quirúrgico depende de las características específicas de cada caso; existen dos escuelas, una radical y otra conservadora. El denominado manejo radical o temprano implica la remoción del supernumerario en forma inmediata luego del diagnóstico inicial de la condición; independientemente de la edad del paciente y de la relación con la formación radicular del diente adyacente.^{15,16} Mientras que la alternativa conservadora recomienda un análisis de la posición y relación del diente supernumerario con la formación radicular del diente permanente vecino; si éste está próximo a la raíz y no se ha culminado su formación, es aconsejable esperar hasta que la formación radicular se haya completado o esté próxima a terminar, lo que se logra normalmente a la edad de 8 a 10 años.^{17,18} Nuestro objetivo al reportar este caso es mostrar que el tratamiento quirúrgico de supernumerarios facilita la erupción de los dientes permanentes retenidos.

Caso clínico

Paciente femenino de diez años de edad con dentición mixta, sin antecedentes patológicos, y asintomática que acude a la Cátedra de Odontología Integral Niños de la Universidad de

Buenos Aires por persistencia de los incisivos centrales superiores primarios.

Se realiza el examen clínico y se solicita un examen radiográfico con panorámica, periapicales (con técnica de Clark) pero debido a la dificultad del diagnóstico se solicita también una TAC (figuras 1, 2 y 3).

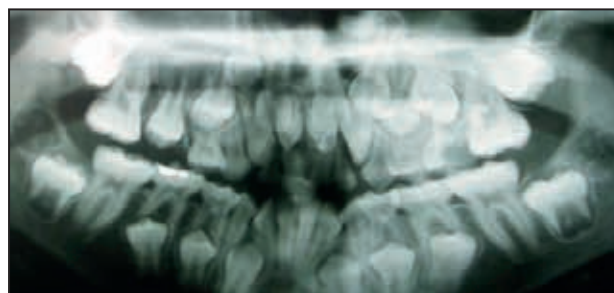


Figura 1. Radiografía panorámica. Se puede observar la presencia de los supernumerarios y la retención de la pieza 1.1 y 2.1

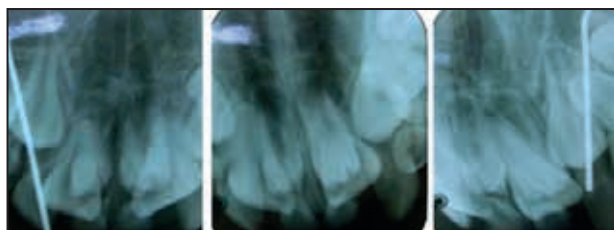


Figura 2. Radiografías periapicales con la técnica de Clark, que muestra desplazamiento de los supernumerarios en dirección al cono radiográfico.

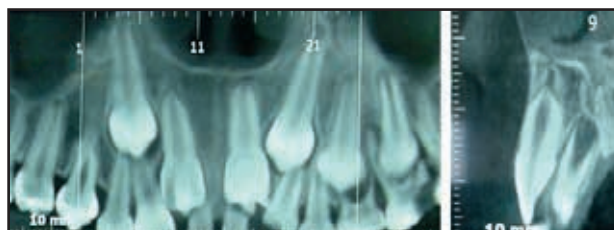
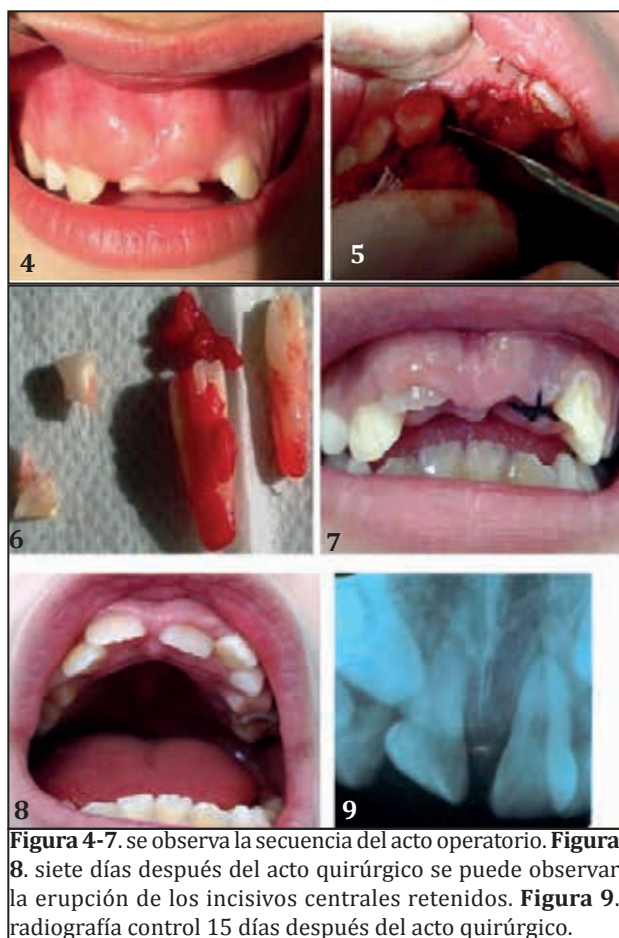


Figura 3. Tomografía Axial Computarizada (TAC). Muestra la presencia de supernumerarios de ubicación palatina, piezas 1.1 y 2.1 retenidas y persistencia de los incisivos primarios centrales.

Los estudios revelaron: dos supernumerarios de ubicación palatina con los incisivos centrales superiores permanentes retenidos. Al valorar el desarrollo radicular de los incisivos centrales permanentes superiores retenidos se decide realizar la extracción de los incisivos primarios centrales superiores y de los dientes supernumerarios, previo a la cirugía se realiza la derivación a psicología para realizar el tratamiento psicoprofiláctico. Después de la cirugía se realizan los controles radiográficos a distancia (figura 4,5,6,7,8 y 9).



Discusión

Los supernumerarios pueden ser únicos, dobles o múltiples, y ocasionan numerosas alteraciones como: retraso eruptivo, desplazamiento, y/o rotación de la pieza dentaria permanente, apiñamiento de la región involucrada, diastema medial anormal o cierre prematuro de espacio, dilaceración o desarrollo radicular anormal, formación quística, erupción ectópica al piso nasal, reabsorción radicular, caries en dientes adyacentes, enfermedad periodontal y desviación de la línea media dental.^{6,7,8}

En este caso, tal como se menciona en la literatura, el diagnóstico precoz permitió realizar el tratamiento quirúrgico oportuno, pudiendo así liberar la vía de erupción de las piezas 1.1 y 2.1 facilitando la erupción de las piezas dentarias retenidas y evitando complicaciones posteriores.²¹

El diagnóstico temprano es fundamental ya que de este modo se evita o minimiza estas complicaciones. La mayoría de los supernumerarios son asintomáticos pero clínicamente se puede

sospechar de los mismos, por la presencia de varios signos clínicos tales como alteraciones o retardo en la erupción de los permanentes, es usual la no erupción de uno o dos centrales, cuando ya han erupcionado los laterales; esto nos obliga a una exploración completa junto con la medición cuidadosa de los dientes.^{12,13}

El examen radiográfico es esencial para confirmar el diagnóstico, la posición del supernumerario, el estado del desarrollo radicular de los dientes permanentes adyacentes y su distancia al plano oclusal. El diagnóstico puede hacerse con radiografías periapicales, panorámicas u oclusales para ubicar y conocer el tipo de diente supernumerario; sin embargo no nos da información tridimensional. Es por eso que en ocasiones debemos utilizar técnicas más sofisticadas como es el caso de la tomografía computarizada.^{12,13,14}

Aproximadamente el 90 % de todos los supernumerarios se localizan en el maxilar superior con particular predilección por la premaxila, tal como en el caso clínico se presenta. Por otro lado el tipo más común de supernumerarios es el mesiodent que se localiza entre los incisivos centrales superiores, seguido por los distomolares maxilares, distomolares mandibulares, premolares, caninos e incisivos laterales. No obstante revisiones en la literatura más reciente, muestra que después del tipo mesiodent, los más comunes son los adyacentes a los incisivos laterales.¹⁹⁻²²

Para Canut (1988)⁹ la etiología no está suficientemente aclarada, aunque diversos mecanismos han sido implicados como posibles causas de hiperodoncia tales como: hiperactividad localizada de la lámina dental epitelial, dicotomía de los gérmenes dentales, que ha sido comprobada experimentalmente mediante cultivos in vitro de gérmenes dentales divididos, y anomalías del desarrollo; tal es así que es notoria la alta incidencia de dientes supernumerarios que se observan en casos de labio leporino, fisura palatina y disostosis cleidocraneal. Por su parte Kangowska-Adamczyk y Karmariska (2001)¹⁰ refieren que el factor genético es importante en la etiología de los dientes supernumerarios. Otros autores suponen la existencia de un gen autosómico dominante, mientras que otros creen que se encuentra ligado al sexo. Khalaf y cols. (2005)¹¹ sugieren que la etiología es multifactorial, donde se combinan factores genéticos y ambientales.

En conclusión la edad del paciente en el momento del tratamiento influye en la evolución de la erupción de los dientes permanentes, ya que al tener más de los dos tercios radiculares formados, las piezas retenidas tienen todo el potencial eruptivo para rápidamente erupcionar. También podemos observar como el abordaje terapéutico en el momento preciso evita tratamientos costosos y más complejos.

Referencias bibliográficas

1. Ten Cate AR. *Histología Oral: Desarrollo, Estructura y Función*. Segunda Edición. Editorial Médica Panamericana: Buenos Aires; 1986.
2. Orban BJ. *Oral Histology and Embriology*. 4º ed. St. Louis: Mosby; 1957.
3. Grahnen H et al. Supernumerary teeth in the permanent dentition. *Odontol rev* 1961; 12: 290-294.
4. Tay F, Pang A, Yuen S. Unerupted maxillary anterior supernumerary teeth: Report of 204 cases. *J Dent Child* 1984; 51 (4):289- 294.
5. Nazif MM, Ruffalo R, Zullo T. Impacted supernumerary teeth: a survey of 50 cases. *J Am Dent Assoc* 1983; 106 (4) 201-204.
6. Moyers, R. 1992 *Manual de Ortodoncia*. Editorial Médica Panamericana. Buenos Aires, Argentina.
7. Bayrak S., Dalei K y Sari S. 2005 Case report: Evaluation of supernumerary teeth with computerized tomography. Ankara University online.
8. Munns D. Unerupted incisors: *Br J Orthod* 1981; 8: 39- 42.
9. Yildirim D, Yilmaz HH, Aydin U. Multiple impacted permanent and deciduous teeth. *Dentomaxillofac Radiol*. 2004;33: 133-135.
10. Alling CC, Catone GA. Management of impacted teeth. *J Oral Maxillofac Surg*. 1993;51(suppl 1):3-6.
11. Yalcin S, Gurbuzer B. Multiple impacted teeth in the maxilla. *Oral Surg Oral Med Oral Pathol*. 1993;76: 130.
12. Davis PJ. Hypodontia and hyperdontia of permanent teeth in Hong Kong school children. *Community Dent Oral Epidemiol* 1987; 15: 218-220.
13. Hogstrum A, Andersson L. complications related to surgical removal of anterior supernumerary teeth in children. *J Dent Child* 1987; 54: 341-343.
14. Tuna EB, Kurklu E, Gencay K, AK G. Clinical and radiological evaluation of inverse impaction of supernumerary teeth. *Med Oral Patol Oral Cir Bucal*. 2013 jul 1; 18(4): e613-8.
15. Saglam AA, Tüzüm MS. Clinical and radiologic investigation of the incidence, complications, and suitable removal times for fully impacted teeth in the Turkish population. *Quintessence Int*. 2003; 34(1):53-9.
16. Canut, J.A. 1988 *Ortodoncia Clínica*. Capítulo 13. Salvat Editores. Barcelona, España.
17. Poyton GH, Morgan GA, Crouch SA. Recurring supernumerary mandibular premolars: *Oral Surg Oral Med Oral Pathol* 1960; 13 (8): 964- 966.
18. Alcalde RE, Sverzut C. Surgical Management of impacted canines. *J Pediatr Dent Care*. 2007; 13(2):7-10.
19. Canut, J.A. 1988 *Ortodoncia Clínica*. Capítulo 13. Salvat Editores. Barcelona, España.
20. Kangowska-Adamczyk H. y Karmariska B. 2001 Similar locations of impacted and supernumerary teeth in monozygotic twin: A report of 2 cases. *Am J Orthod Dentofac Orthop*, 119:67-70.
21. Khalaf K, Robinson DL, Elcock C, Smith RN y Brook AH. 2005 Tooth size in patients with supernumerary teeth and a control group measured by image analysis system. *Oral Surgery, Oral Medicine, Oral Pathology, Oral Radiology and Endodontology*. 50:243-248.
22. Breckon JJ, Jones SP. Late forming supernumeraries in the mandibular premolar region. *Br J Orthod* 1991; 18 (4): 329- 331.